

# 目 录

## 第一章 口腔组织病理学

第一单元牙体组织

第二单元牙周组织

第三单元口腔黏膜

第四单元唾液腺

第五单元口腔颌面部的发育

第六单元牙的发育

第七单元牙齿发育异常

第八单元龋病

第九单元牙髓病

第十单元根尖周炎

第十一单元牙周组织疾病

第十二单元口腔黏膜病

第十三单元 颌骨疾病（助理不考）

第十四单元唾液腺疾病

第十五单元口腔颌面部囊肿

第十六单元牙源性肿瘤

第十七单元其他肿瘤和瘤样病变

## 第二章 口腔解剖生理学

第一单元牙体解剖生理

## 第三章 口腔预防医学

第一单元绪论

第二单元口腔流行病学

第三单元龋病预防

第四单元牙周病的预防

第五单元其他口腔疾病的预防

第六单元口腔健康教育与健康促进

第七单元 特定人群的口腔保健

第八单元社区口腔卫生服务

第九单元口腔医疗保健中的感染与控制

## 第四章口腔颌面外科学

第一单元

口腔颌面外科基础知识与基本操作

第二单元麻醉与镇痛

第三单元牙及牙槽外科

第四单元 牙种植外科

第五单元口腔颌面部感染

第六单元口腔颌面部创伤

第七单元口腔颌面部肿瘤及瘤样病变

概论

第八单元唾液腺疾病

第九单元颞下颌关节疾病

第十单元颌面部神经疾患

第十一单元先天性唇腭裂

第十二单元 牙颌面畸形（助理不考）

## 第五章口腔修复学

第一单元牙列缺损

## 第六章牙体牙髓病学

第一单元龋病

第二单元牙发育异常

第三单元牙急性损伤

第四单元牙慢性损伤

## 第七章牙周病学

第一单元概述

第二单元牙龈疾病

第三单元牙周炎

第四单元牙周疾病治疗

## 第八章黏膜病学

第一单元口腔黏膜感染性疾病

第二单元口腔黏膜溃疡类疾病

第三单元 口腔黏膜斑纹类疾病

第四单元唇、舌疾病

## 第九章儿童口腔医学

第一单元龋病

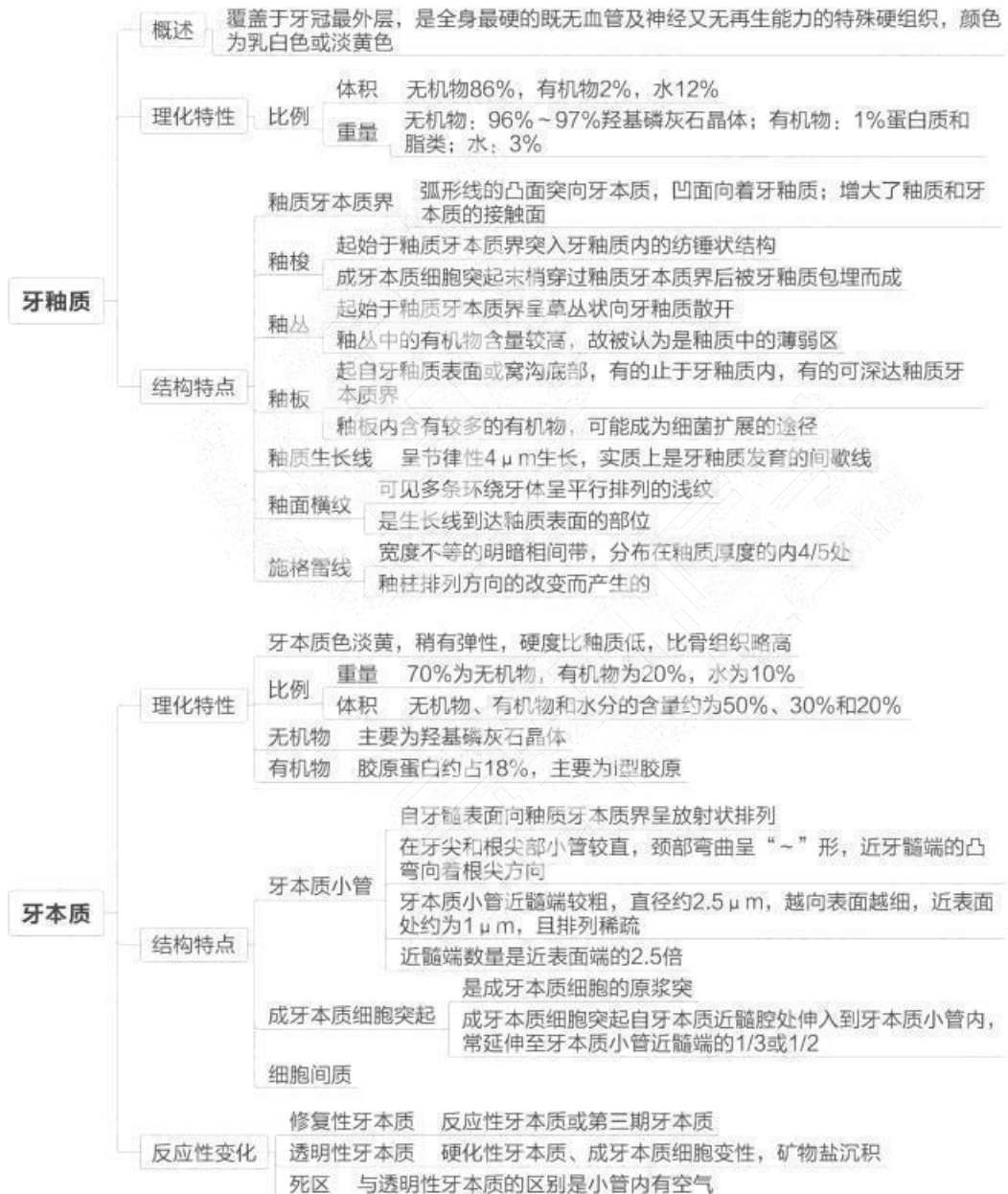
第二单元牙髓病与根尖周病

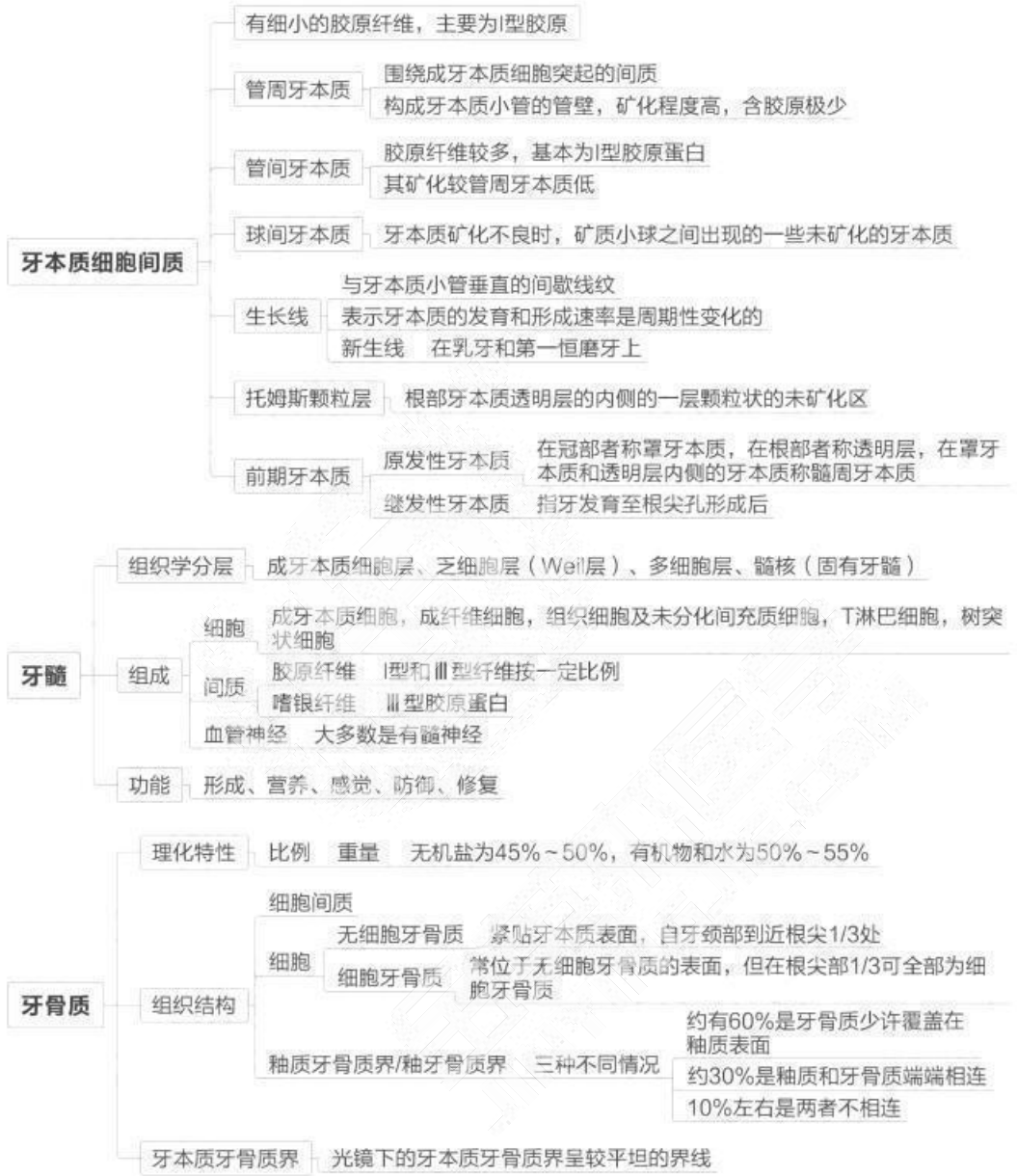
第三单元咬合发育问题

第四单元 牙外伤

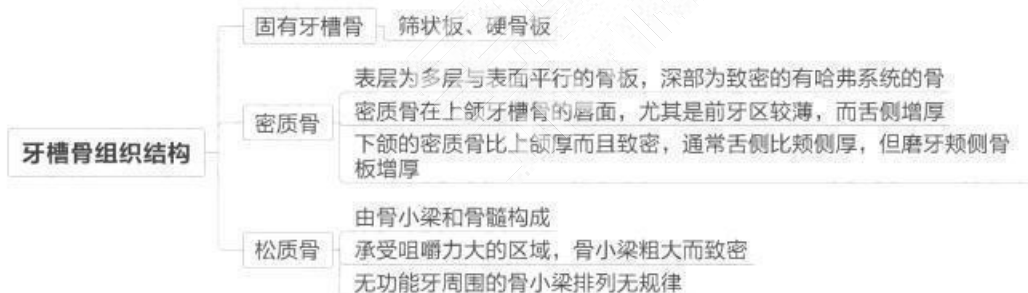
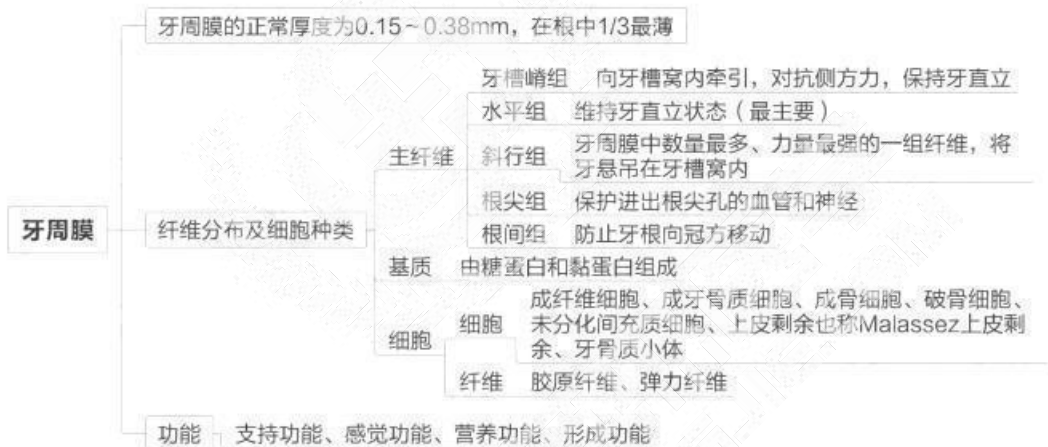
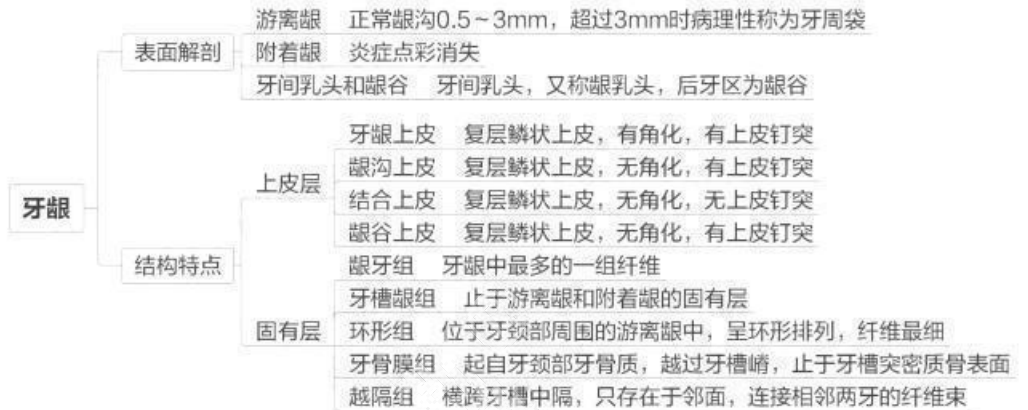
## 第一章 口腔组织病理学

### 第一单元 牙体组织

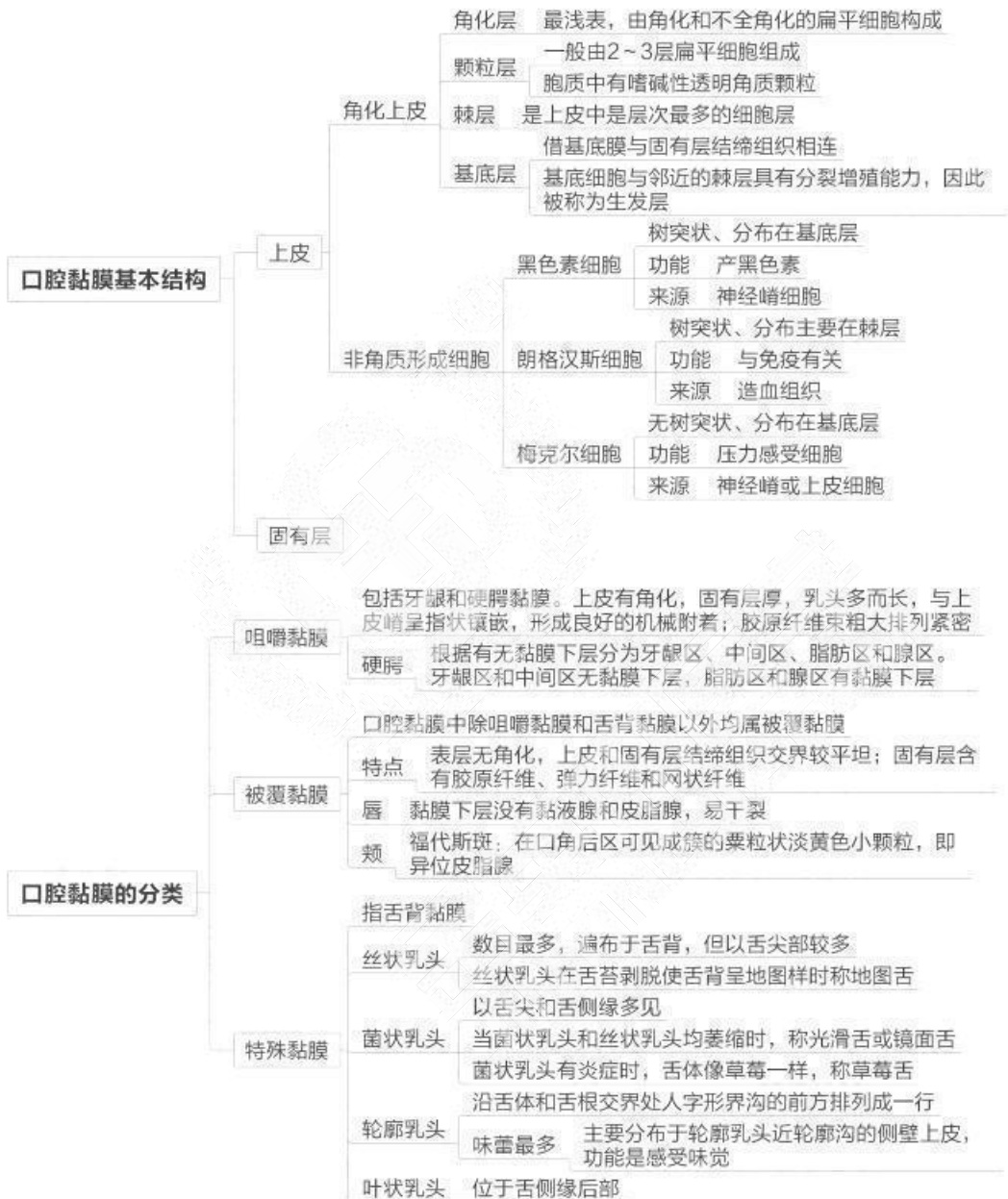




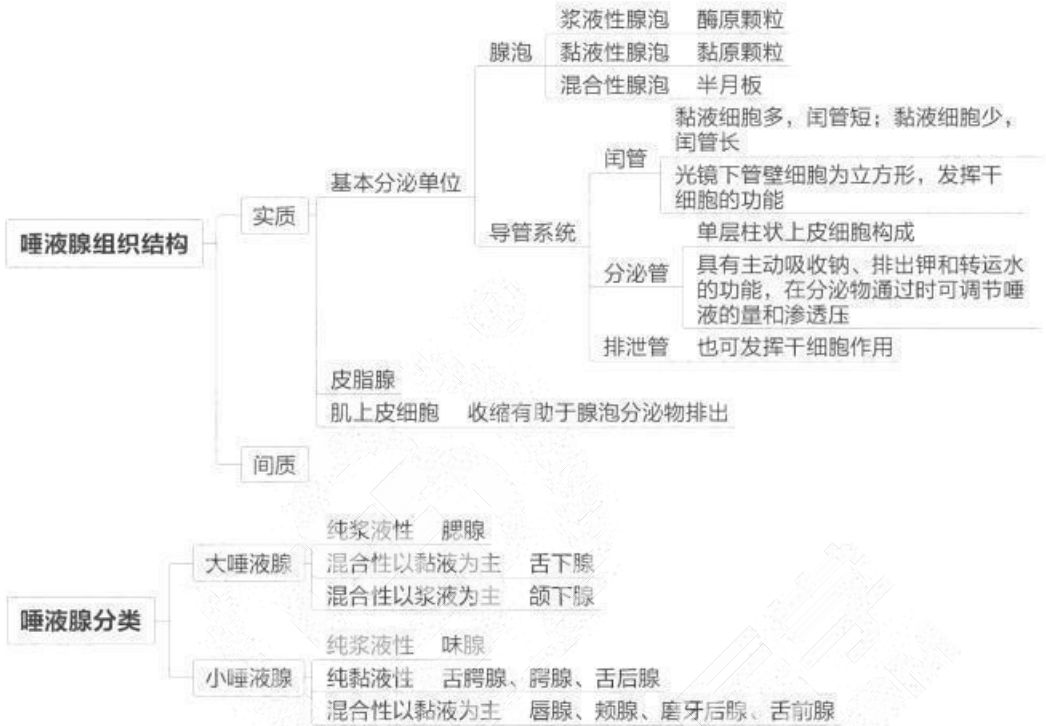
## 第二单元 牙周组织



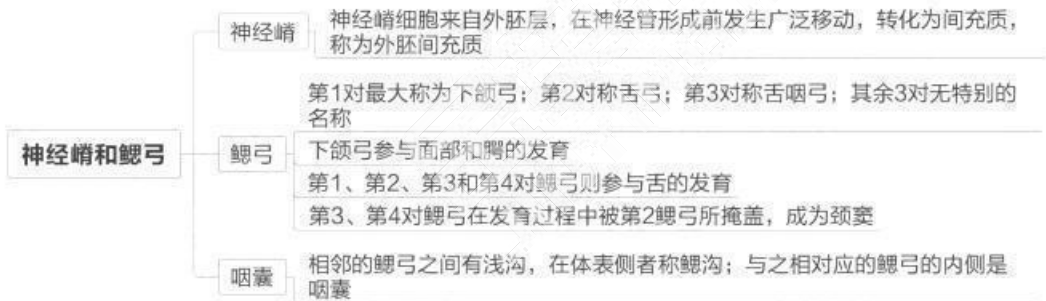
## 第三单元 口腔黏膜

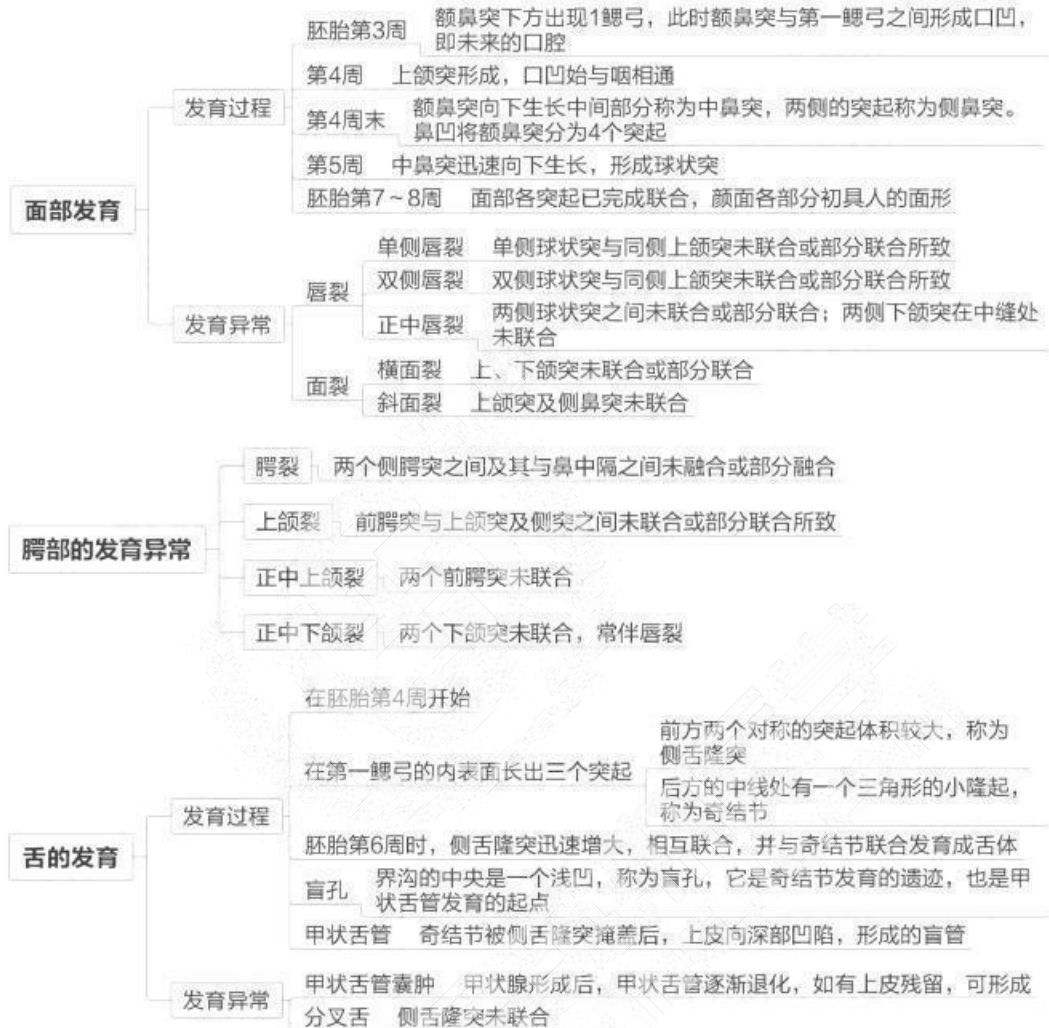


### 第四单元 唾液腺



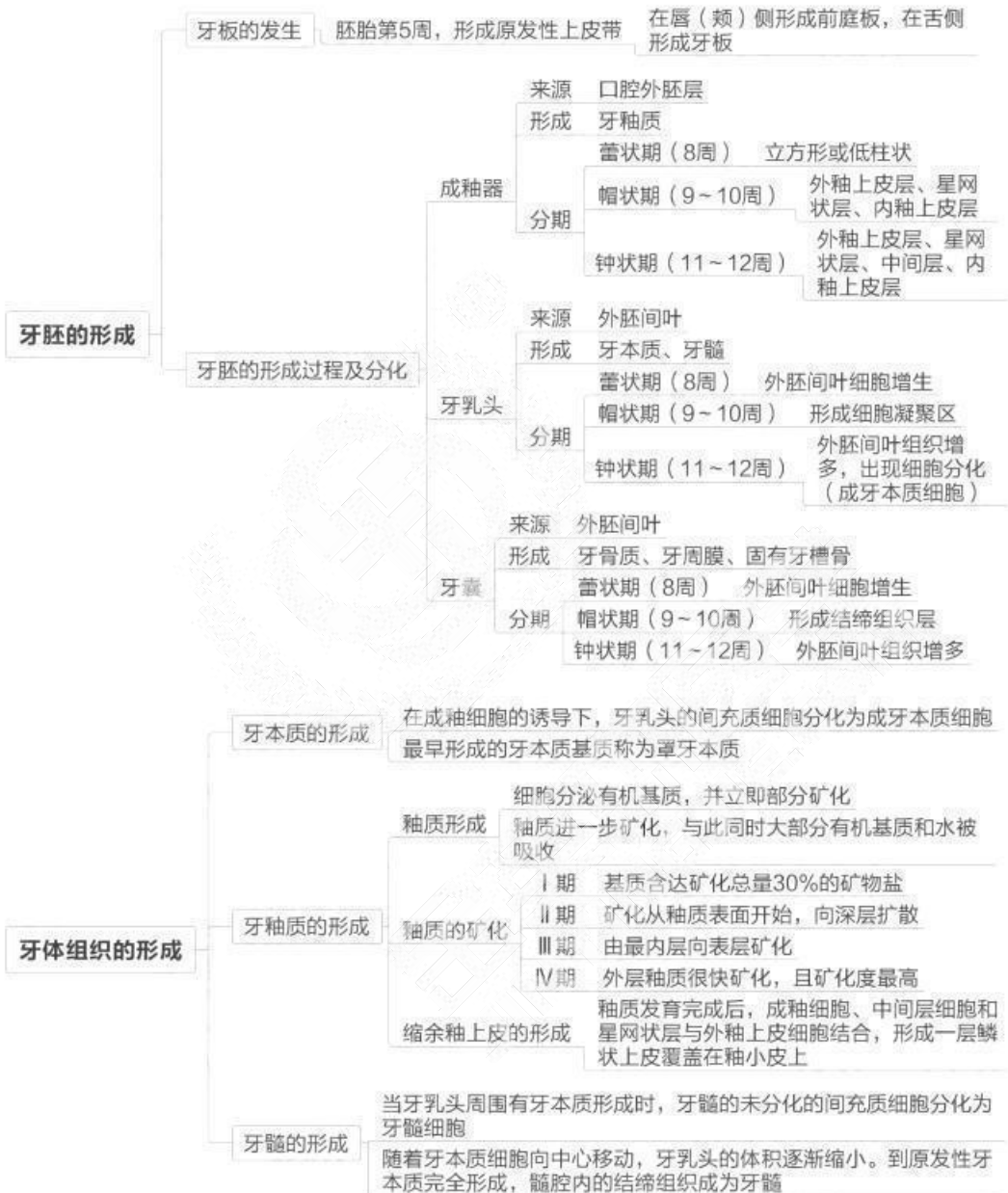### 第五单元 口腔颌面部的发育

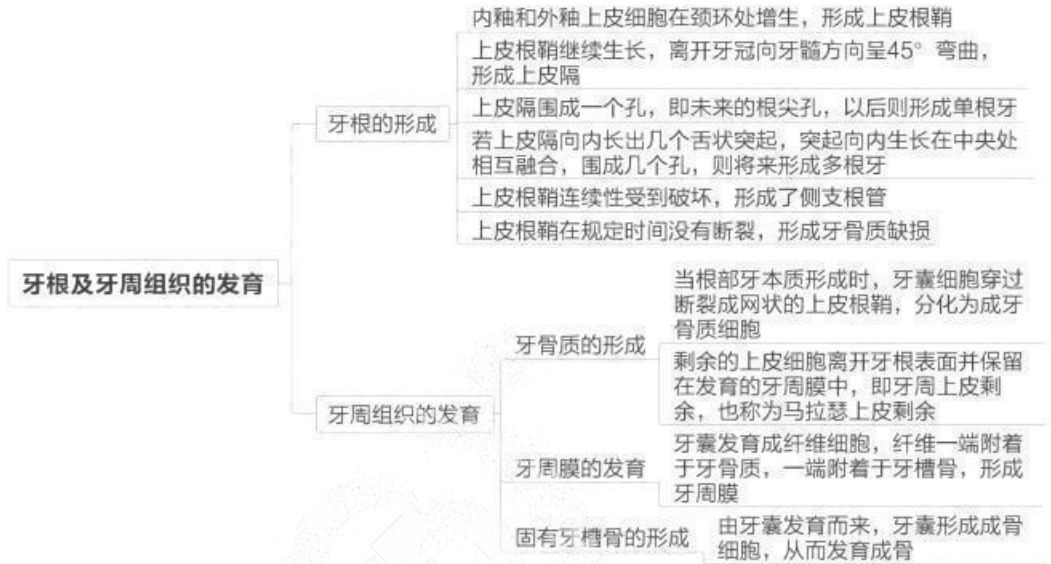




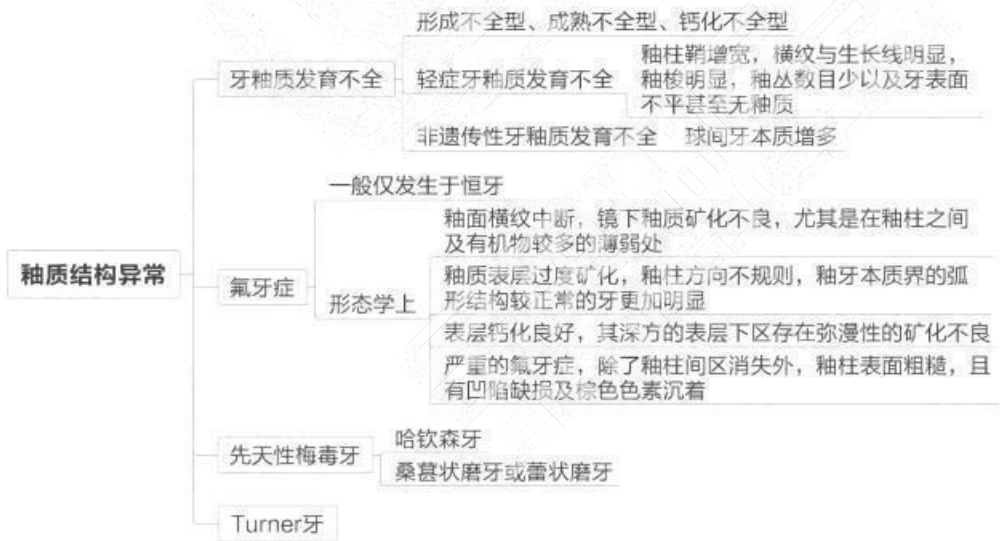


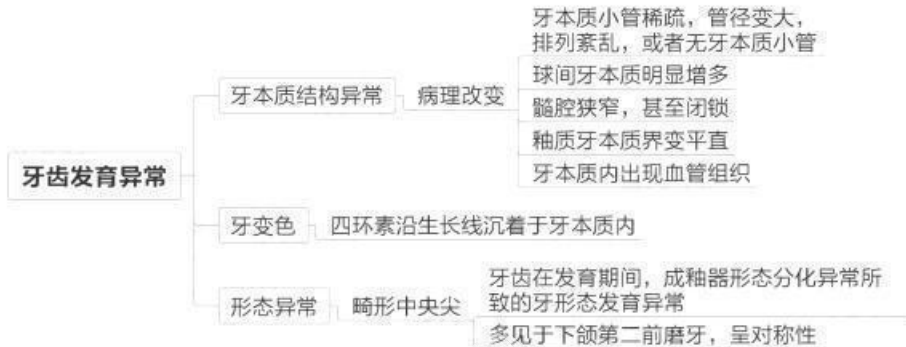## 第六单元 牙的发育



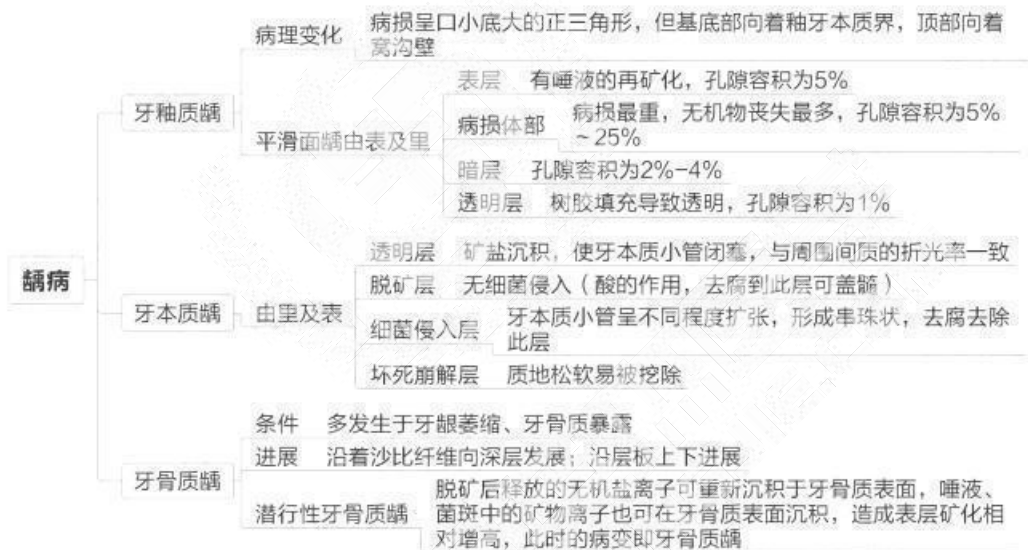


### 第七单元 牙齿发育异常

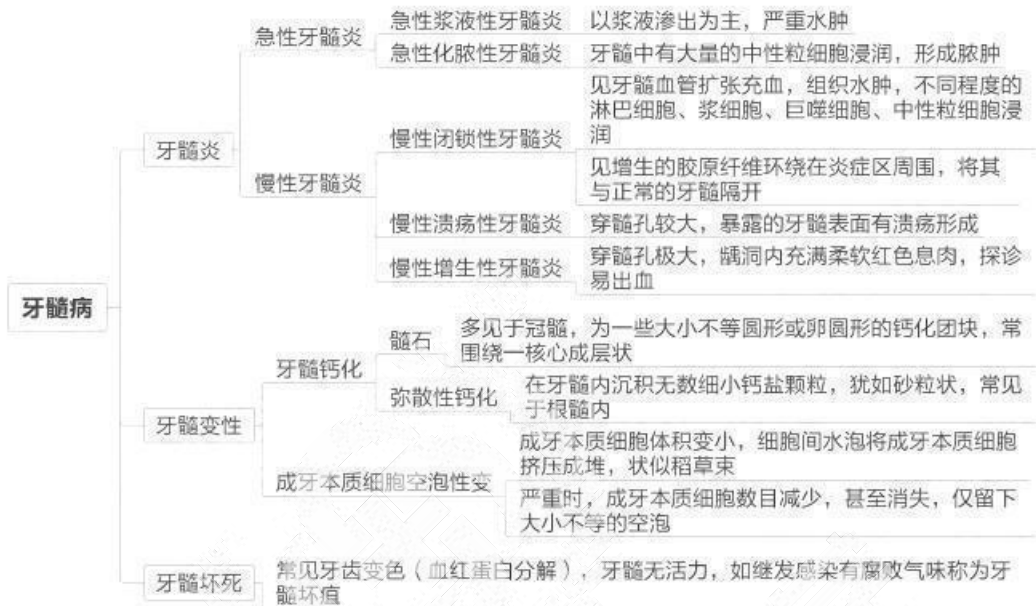




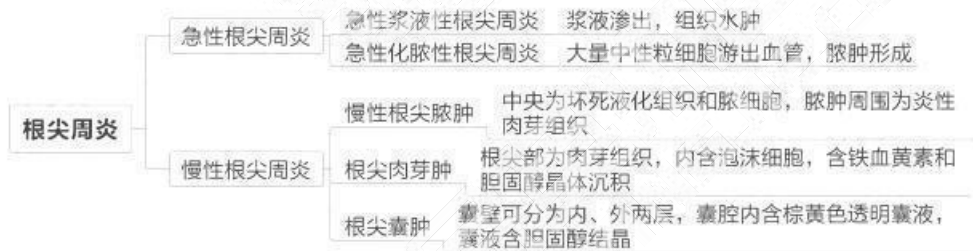
## 第八单元 龋病



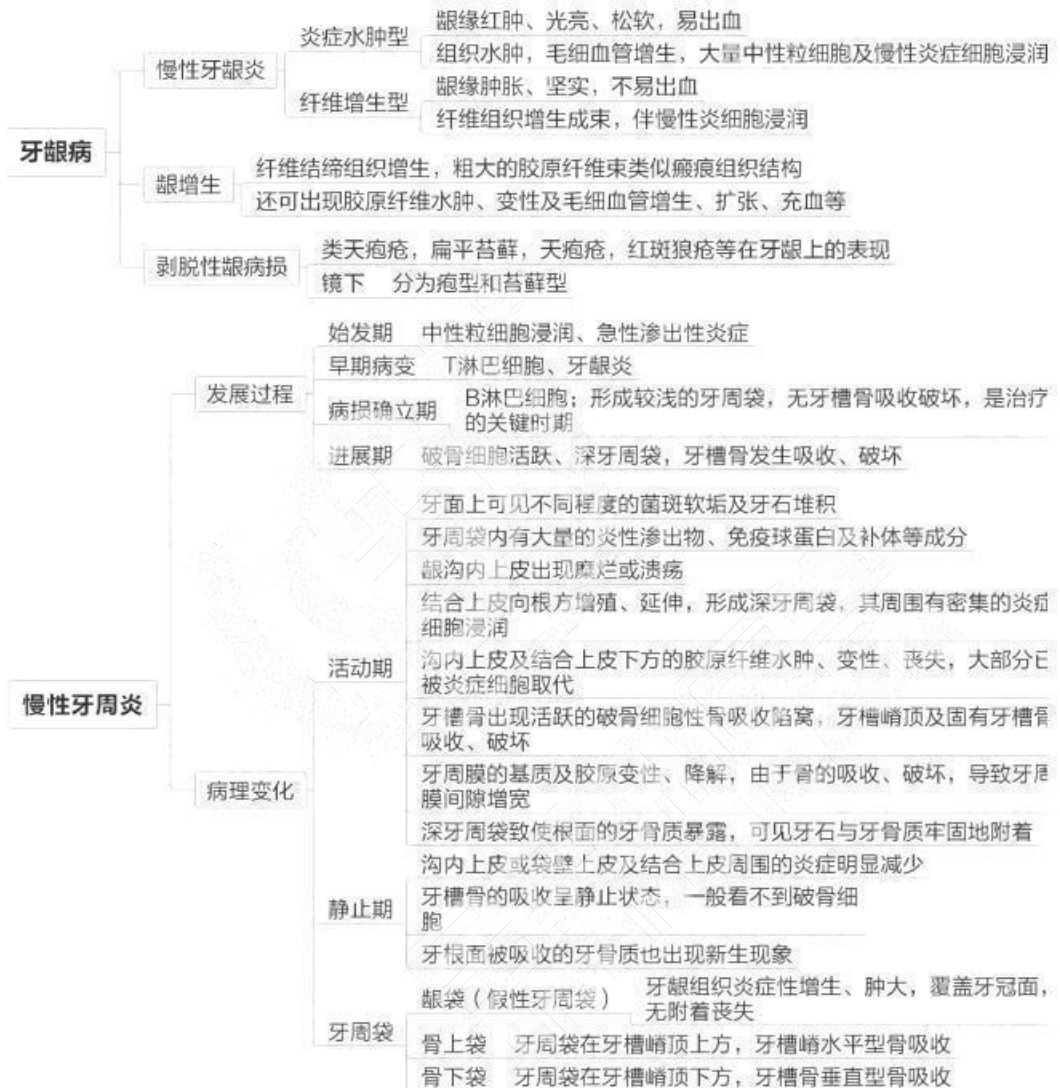
## 第九单元 牙髓病



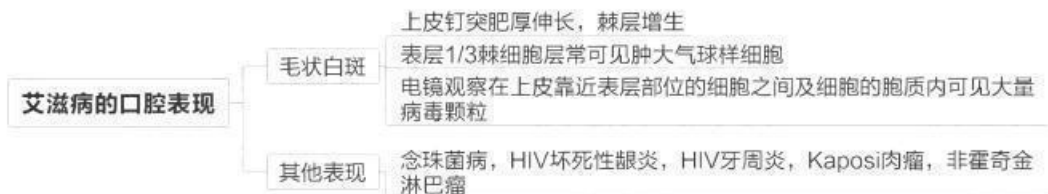
## 第十单元 根尖周炎

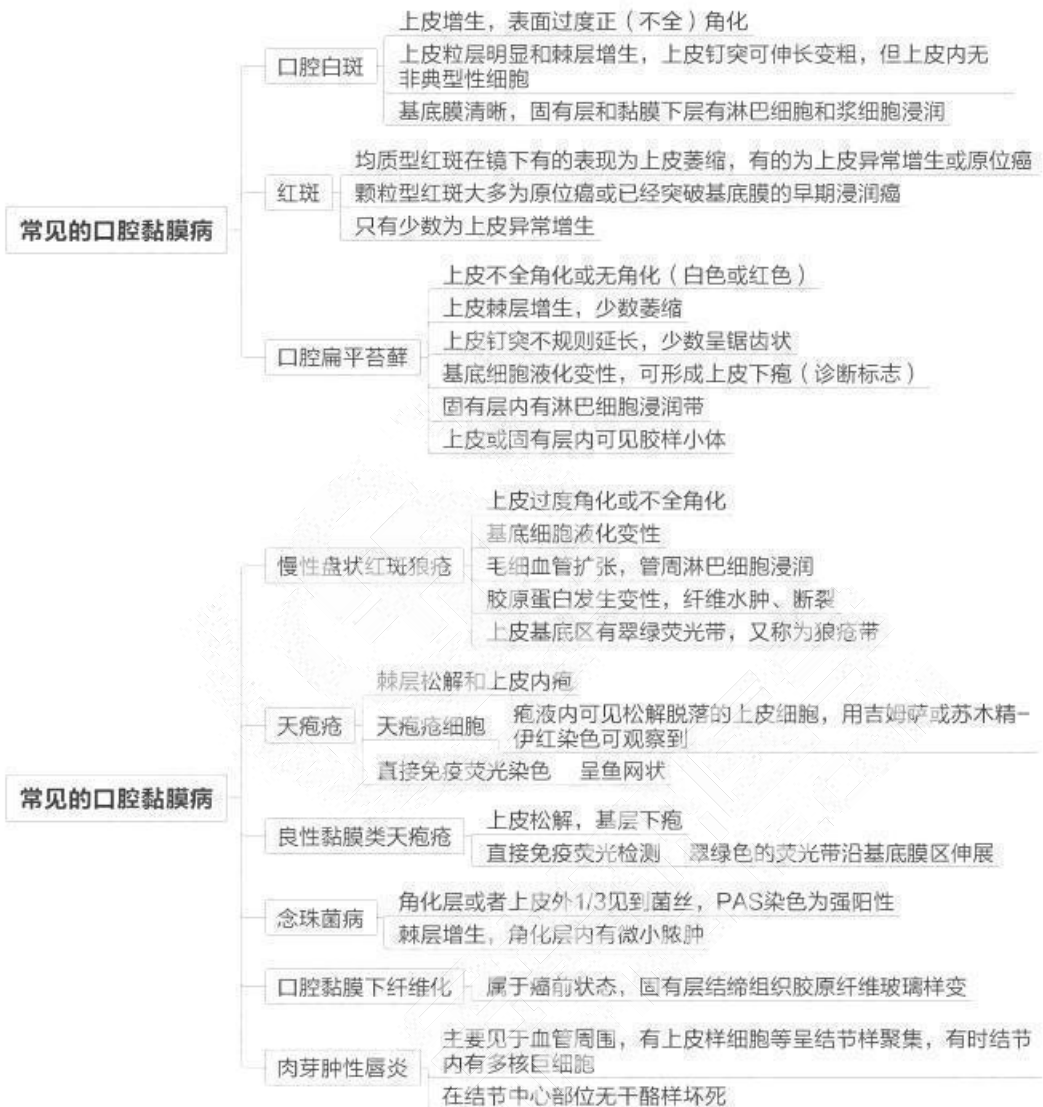

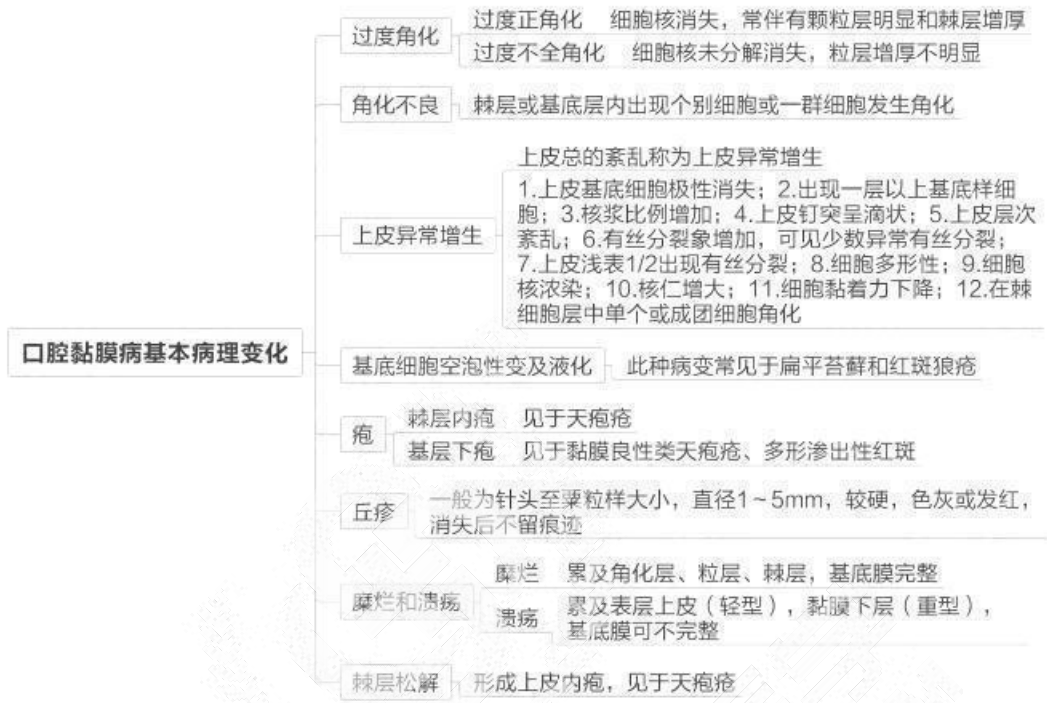
## 第十一单元 牙周组织疾病



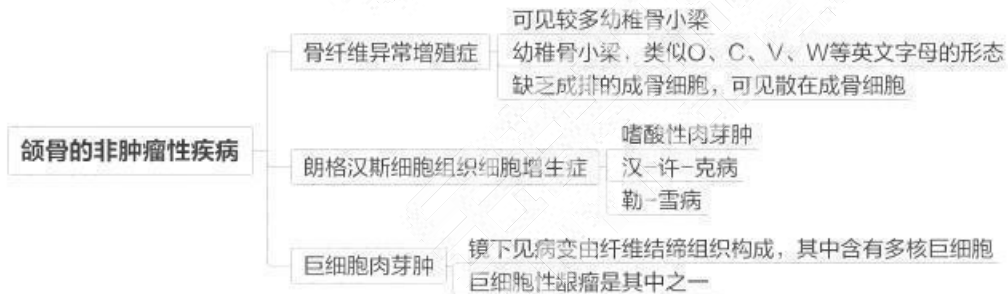
## 第十二单元 口腔黏膜病

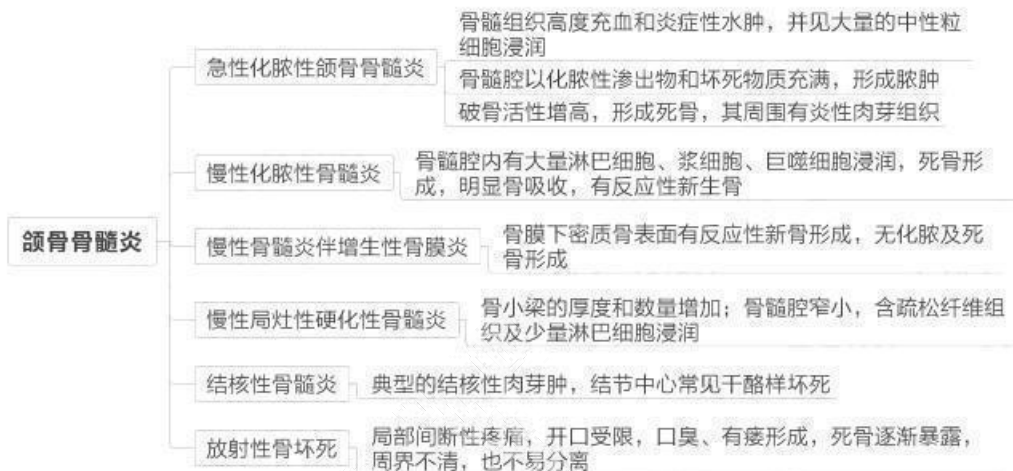




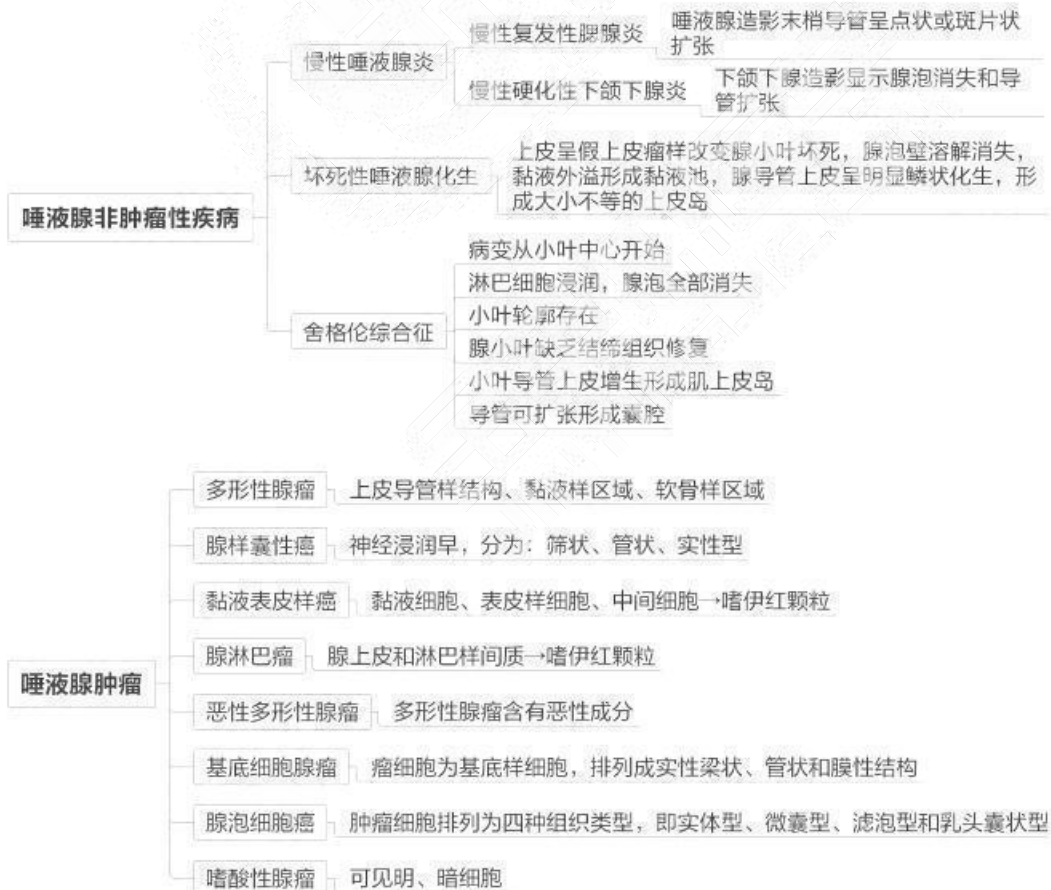


### 第十三单元 颌骨疾病(助理不考)



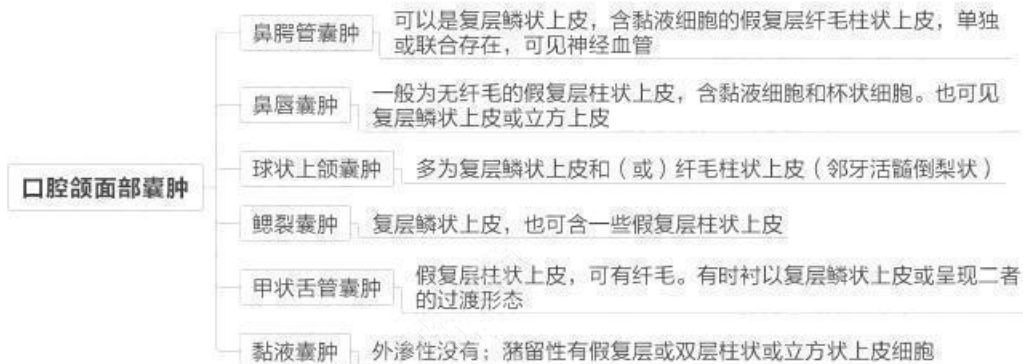

## 第十四单元 唾液腺疾病

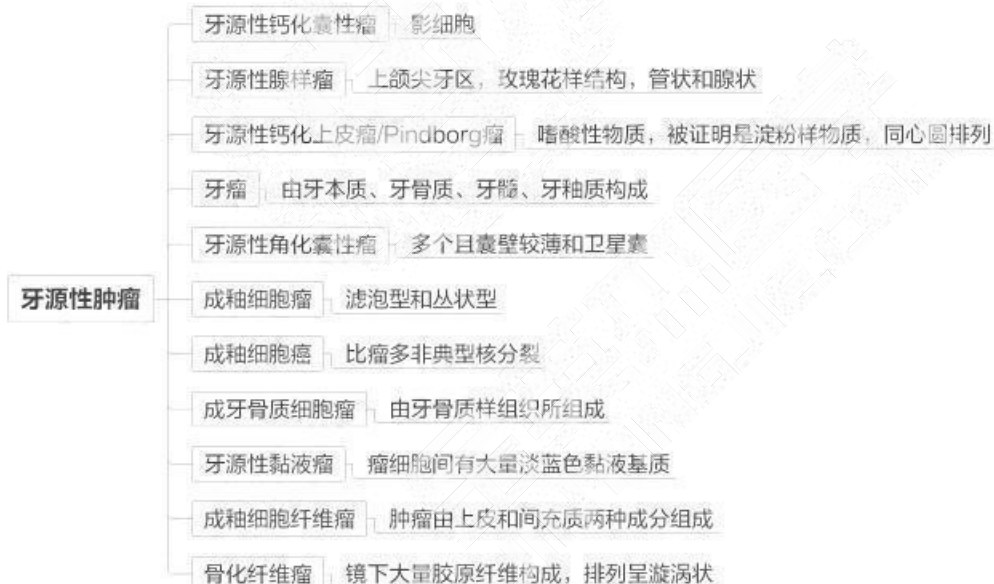



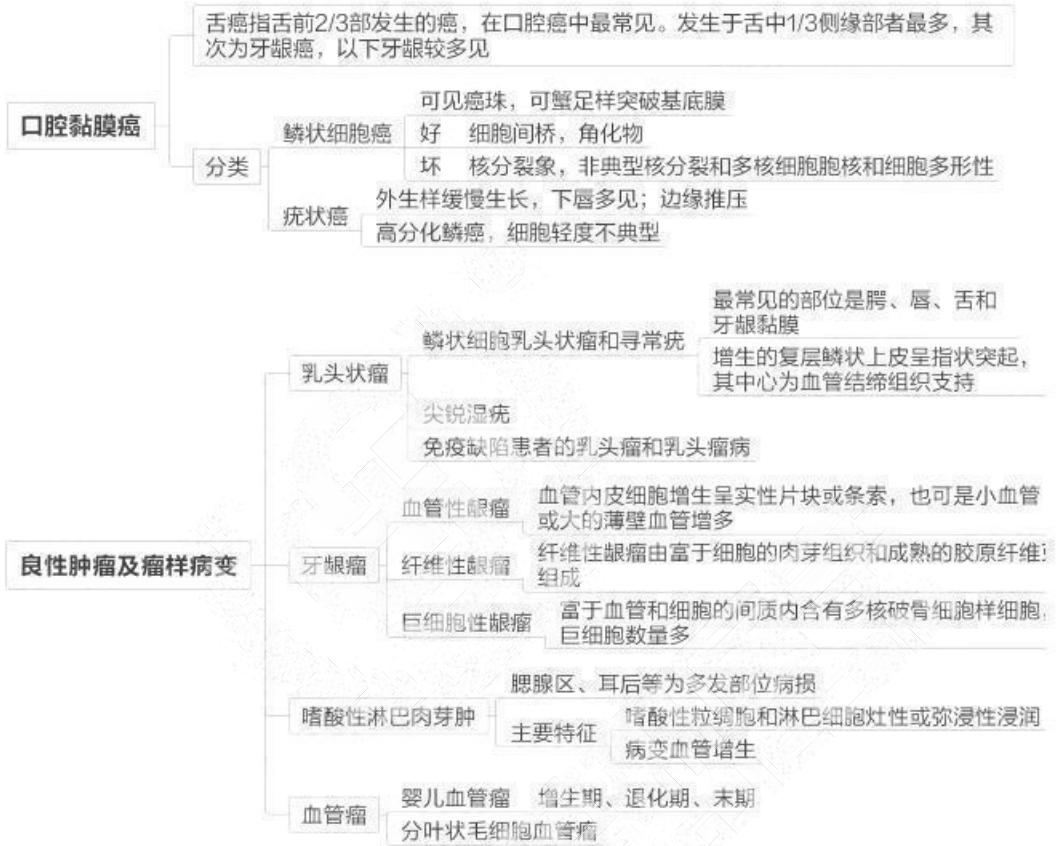## 第十五单元 口腔颌面部囊肿



## 第十六单元 牙源性肿瘤

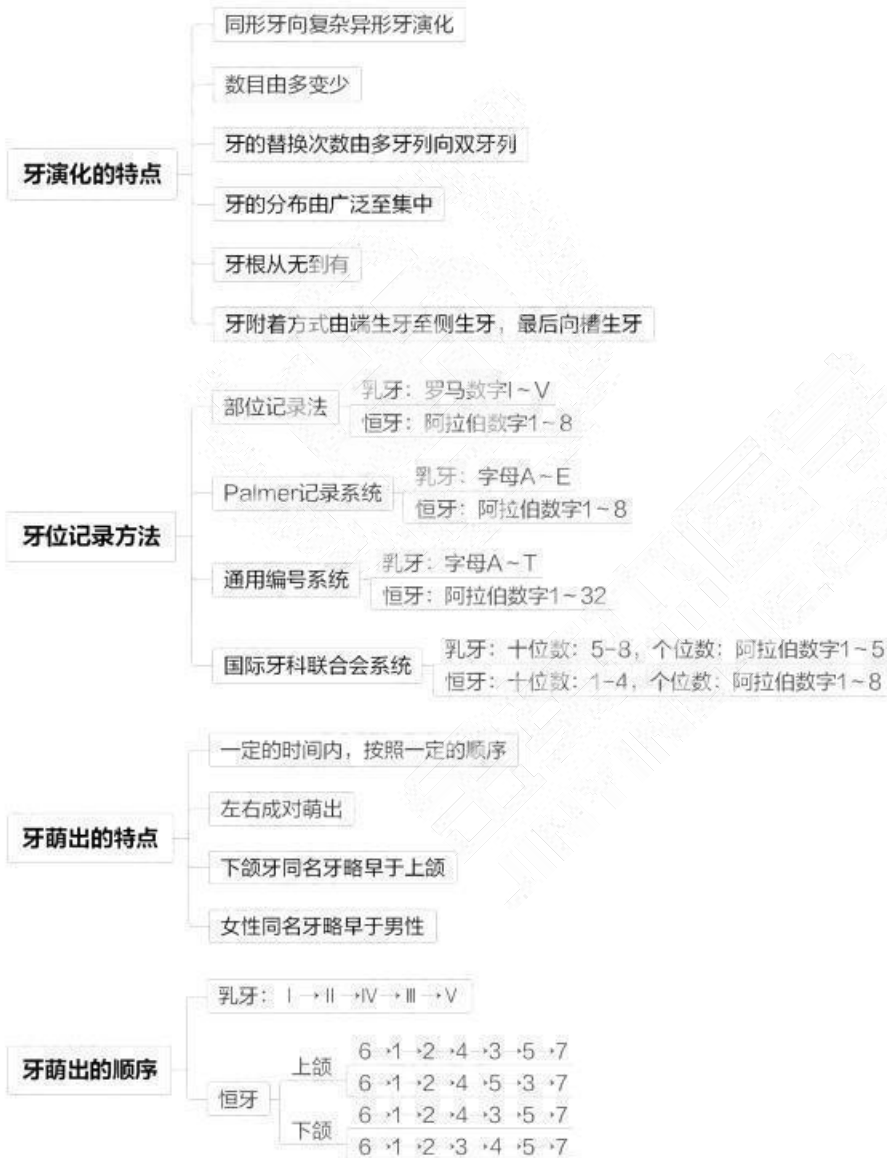

### 第十七单元 其他肿瘤和瘤样病变



## 第二章 口腔解剖生理学

### 第一单元 牙体解剖生理



## 牙体解剖的应用名词

- 中线** 平分颌面部为左右两等份的一条假想线
- 牙体长轴** 沿冠根方向通过牙体中心的一条假想线
- 接触区** 牙与牙在邻面互相接触的区域称接触区或邻接处
- 线角** 牙冠上两个相邻牙面相交处形成一线，所成的角
- 点角** 牙冠上三个相邻牙面相交处形成一点，所成的角
- 外形高点** 指牙冠各轴面上最突出的部分
- 牙体三等分** 将牙轴面在一个方向分为三个等份来描述

## 嵴

- 切嵴** 切牙切端舌侧长条形的牙釉质隆起
- 边缘嵴** 前牙舌面窝的近远中边缘及后牙面边缘的长条形牙釉质隆起
- 牙尖嵴** 从牙尖顶端斜向近、远中的嵴
- 三角嵴** 从后牙牙尖顶端伸向面中央的细长形牙釉质隆起
- 斜嵴** 两牙尖三角嵴斜形相连形成的嵴  
上颌磨牙（牙合）面的重要解剖标志
- 横嵴** 相对牙尖的两条三角嵴横过（牙合）面相连形成的嵴  
是下颌第一前磨牙（牙合）面的重要特征
- 轴嵴** 轴面上从牙尖顶端伸向牙颈的纵形隆起  
尖牙唇面的轴嵴称为唇轴嵴  
后牙颊面的轴嵴称为颊轴嵴  
尖牙及后牙舌面的轴嵴称为舌轴嵴
- 颈嵴** 牙冠的唇、颊面上，沿颈缘部位微突的牙釉质隆起

## 乳牙外形的特点

- 体积小，牙冠短小，乳白色
- 颈嵴突出，冠根分明
- 上颌乳尖牙的牙尖偏远中，与恒尖牙相反
- 下颌乳前牙舌面边缘嵴与颈嵴都比恒前牙明显
- 下颌第一乳磨牙牙冠形态不同于任何恒牙
- 下颌第二乳磨牙的近中颊尖、远中颊尖及远中尖的大小基本相等
- 乳磨牙根干短，根分叉大

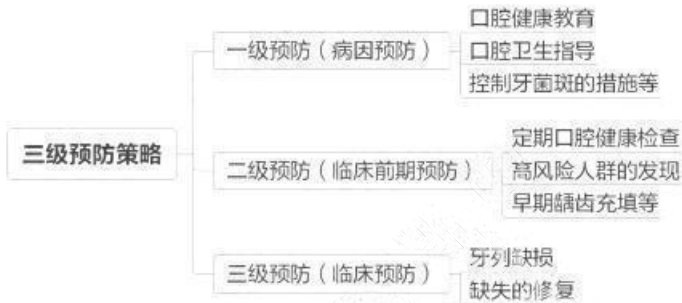做区学入的区日，是立正区的学服为，立正



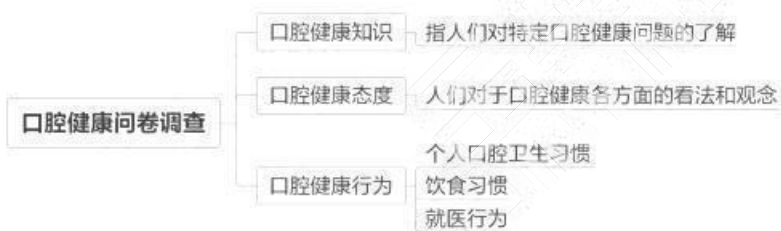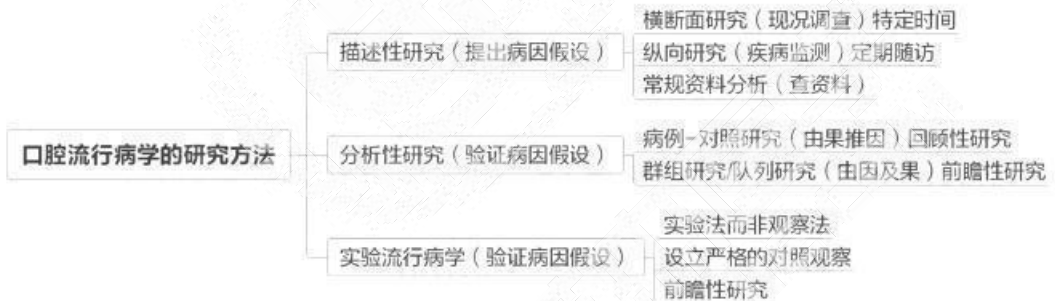
合村本区前教存 联石由江 100 000 1015

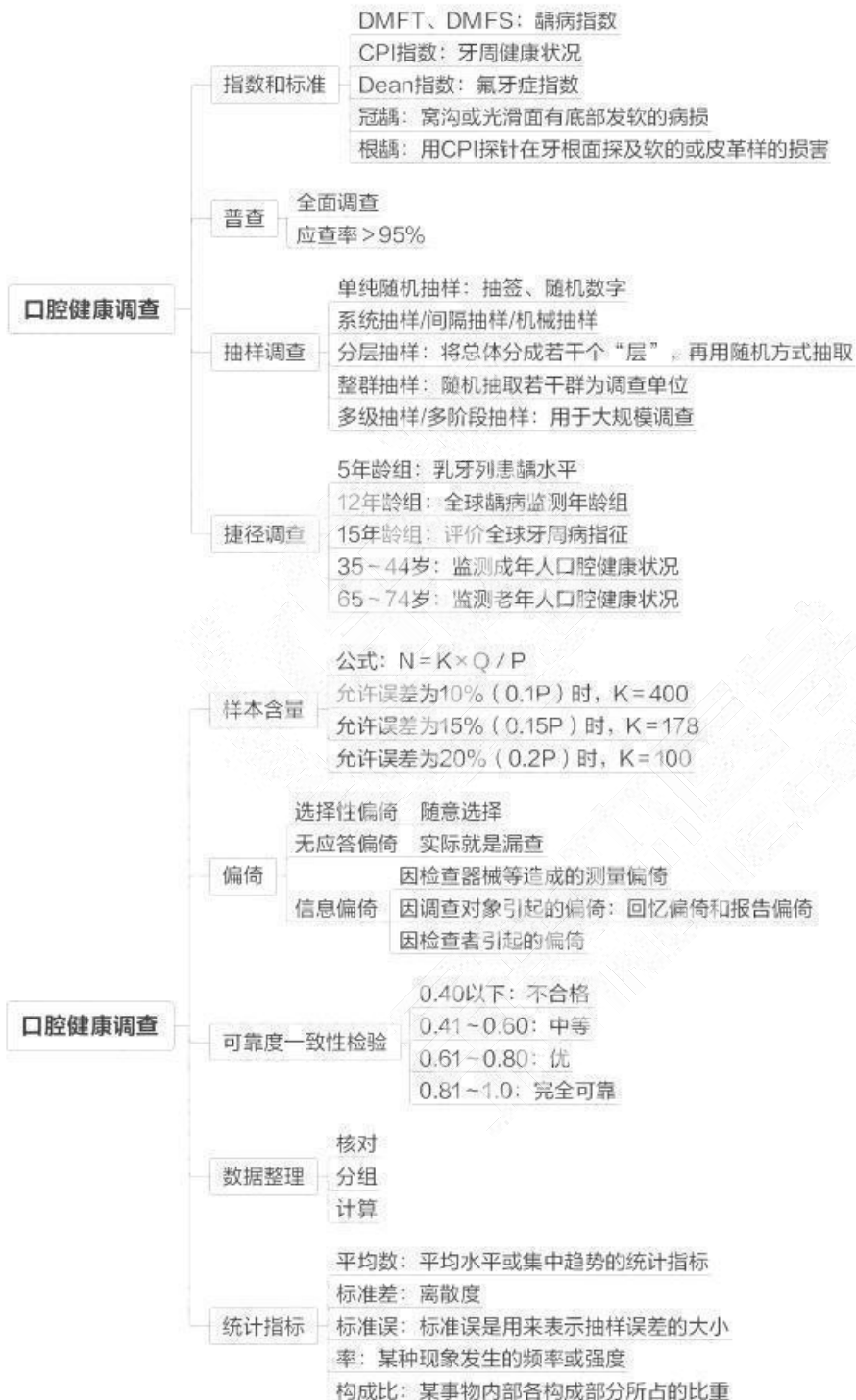## 第三章 口腔预防医学

### 第一单元 绪论

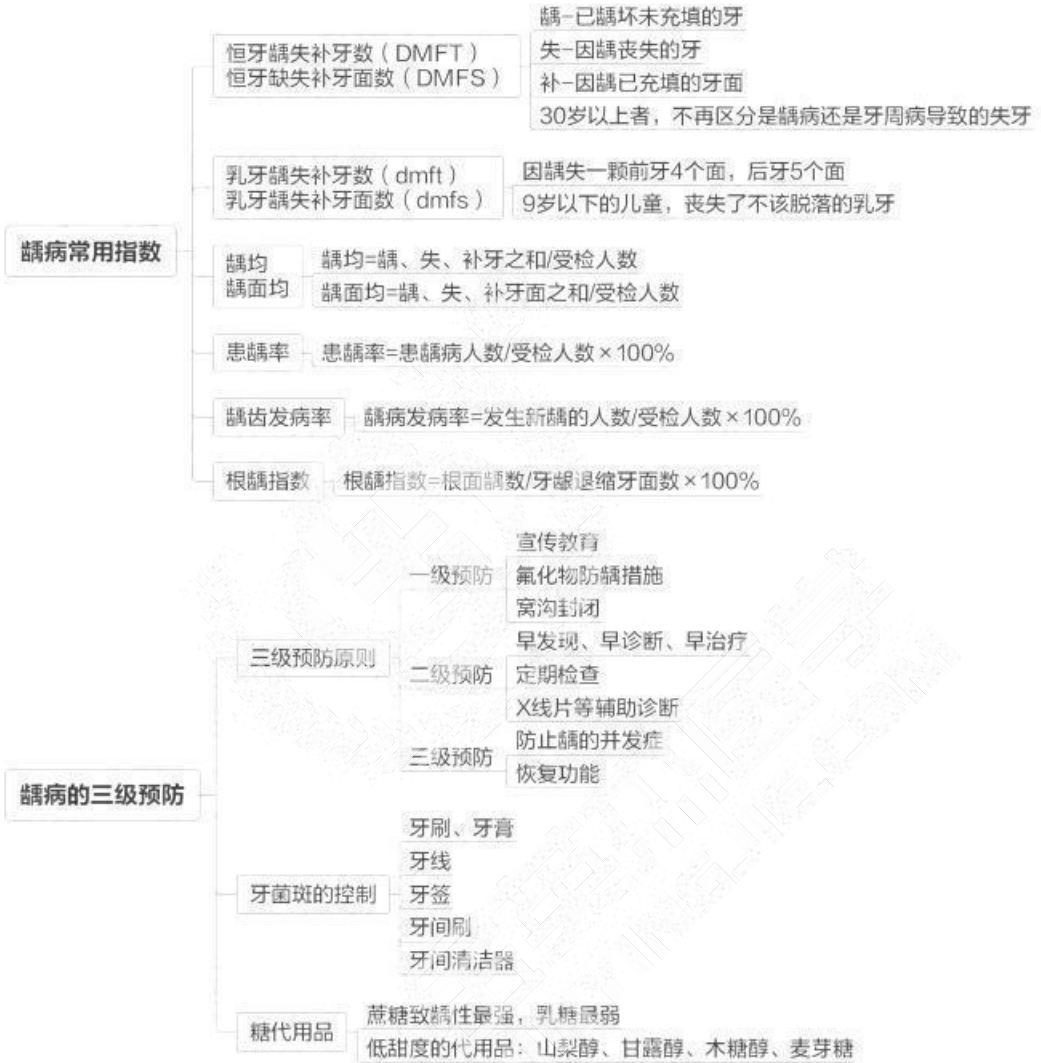

### 第二单元 口腔流行病学

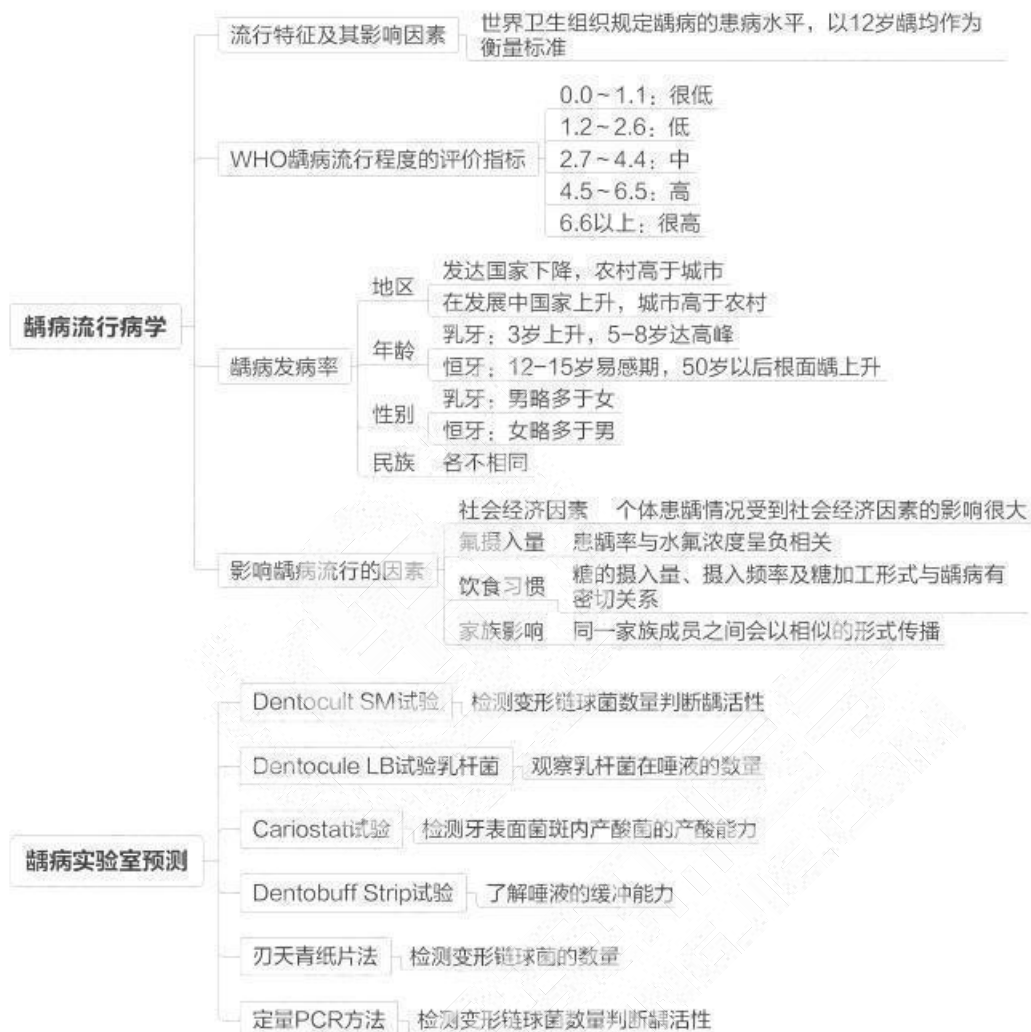


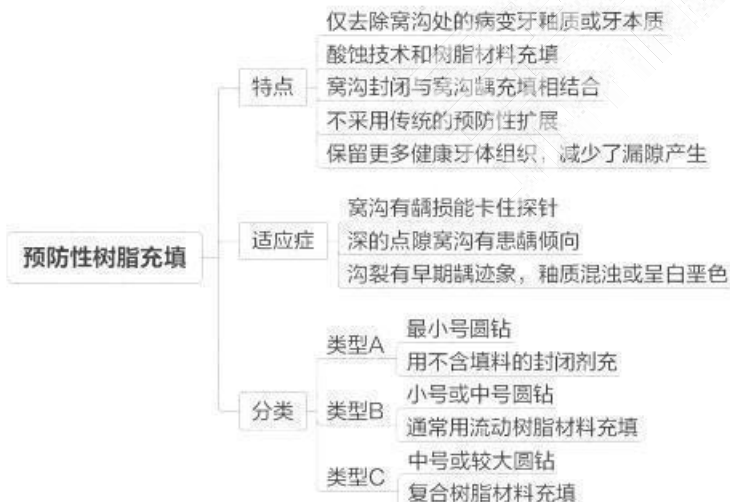
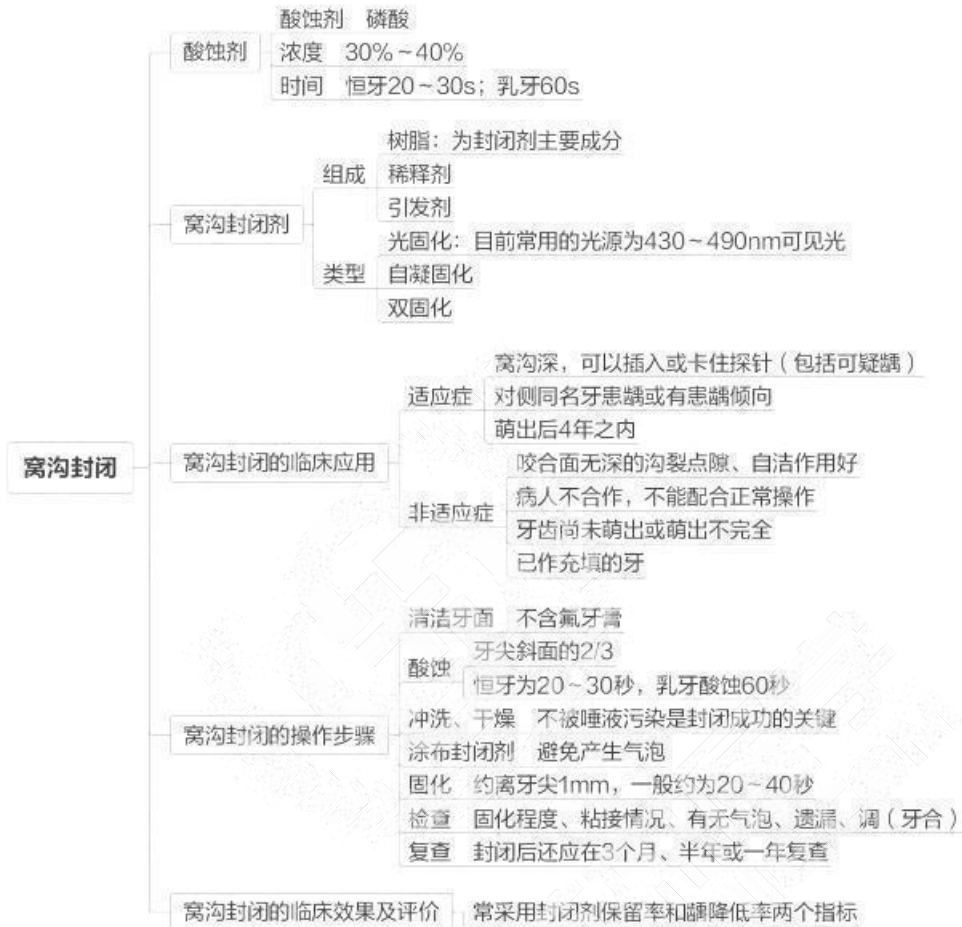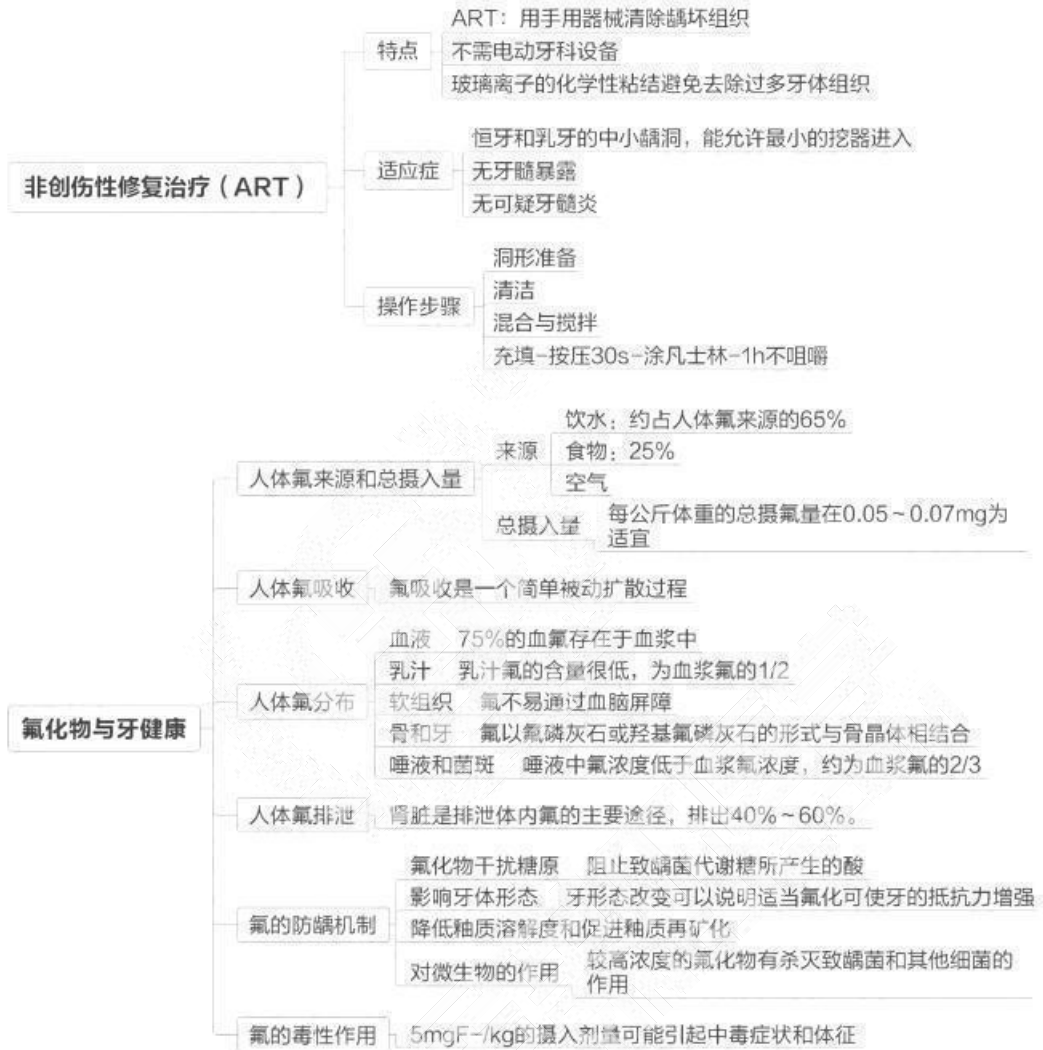### 第三单元 龋病预防

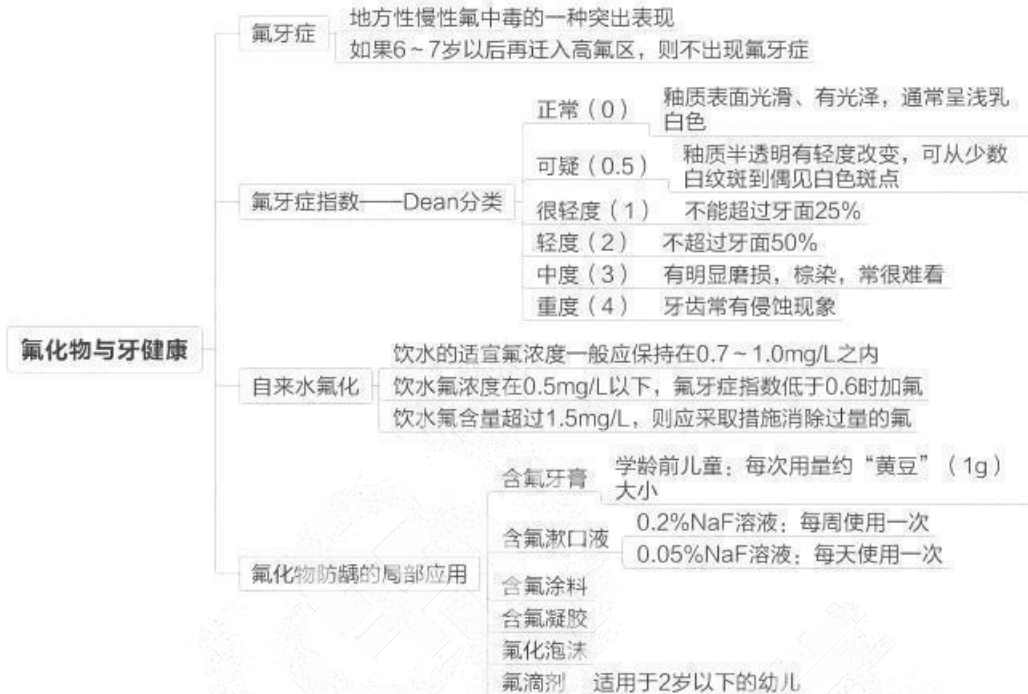




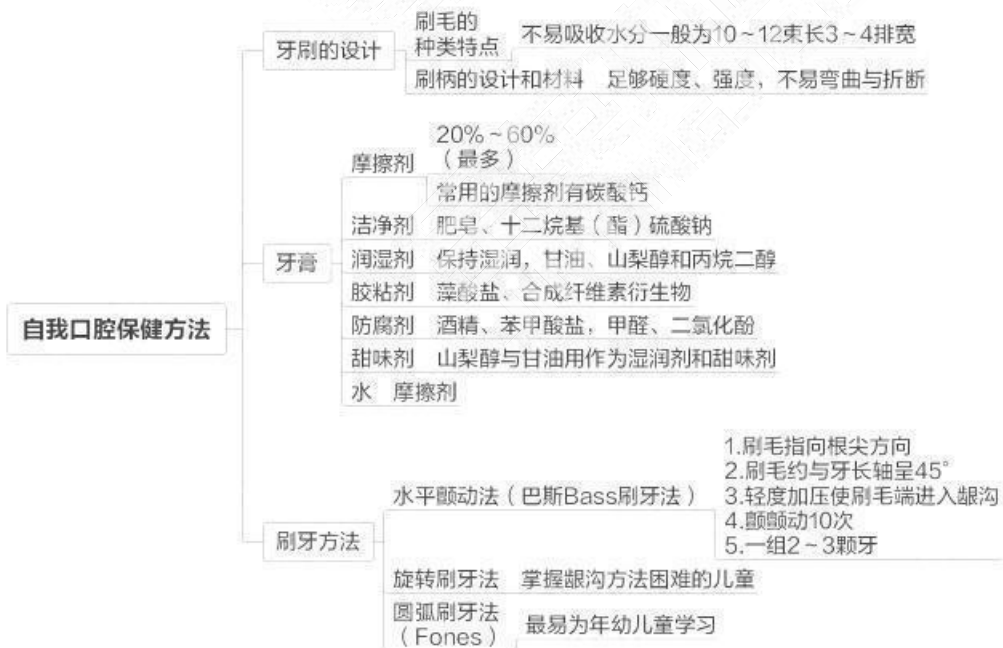


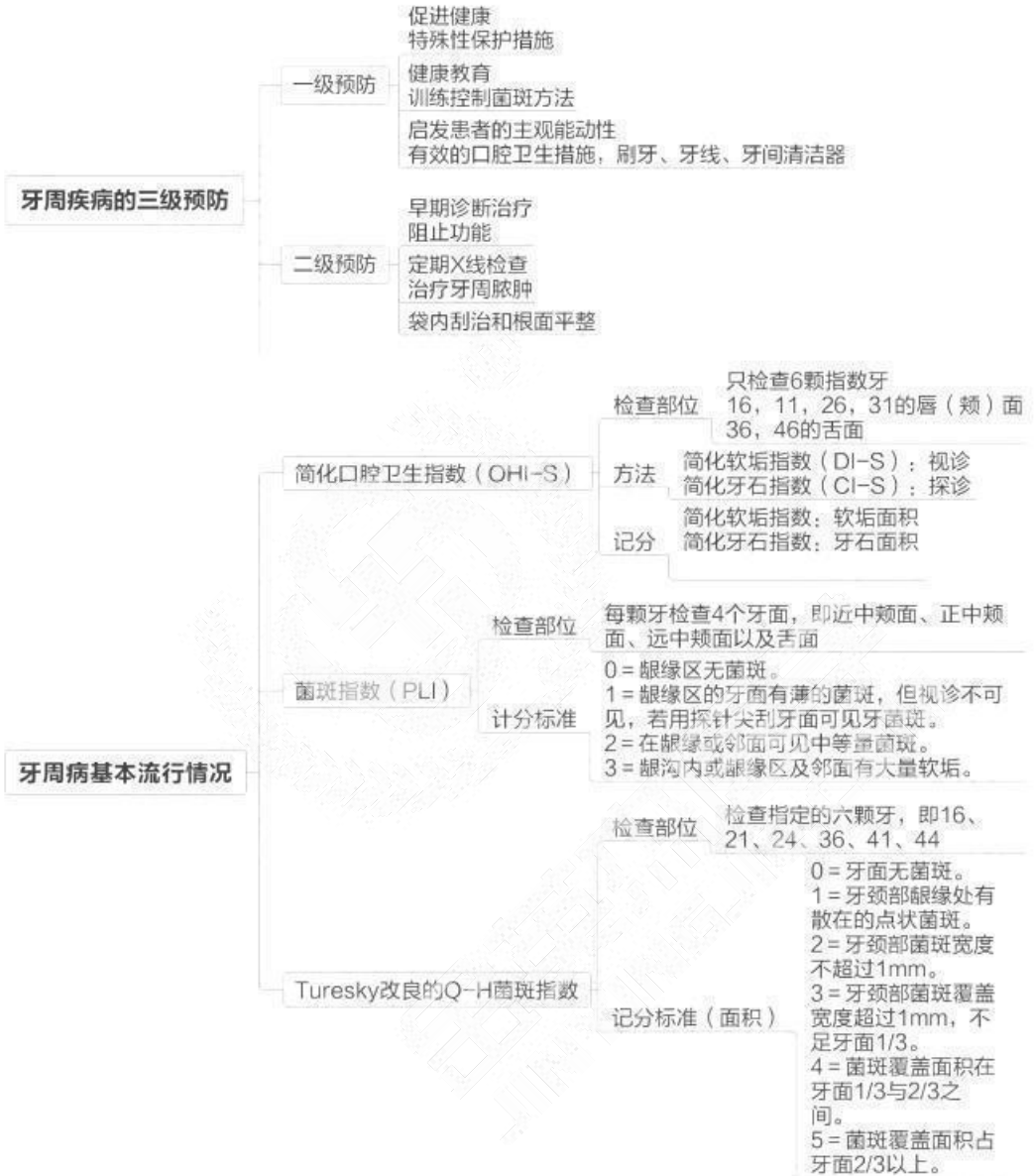
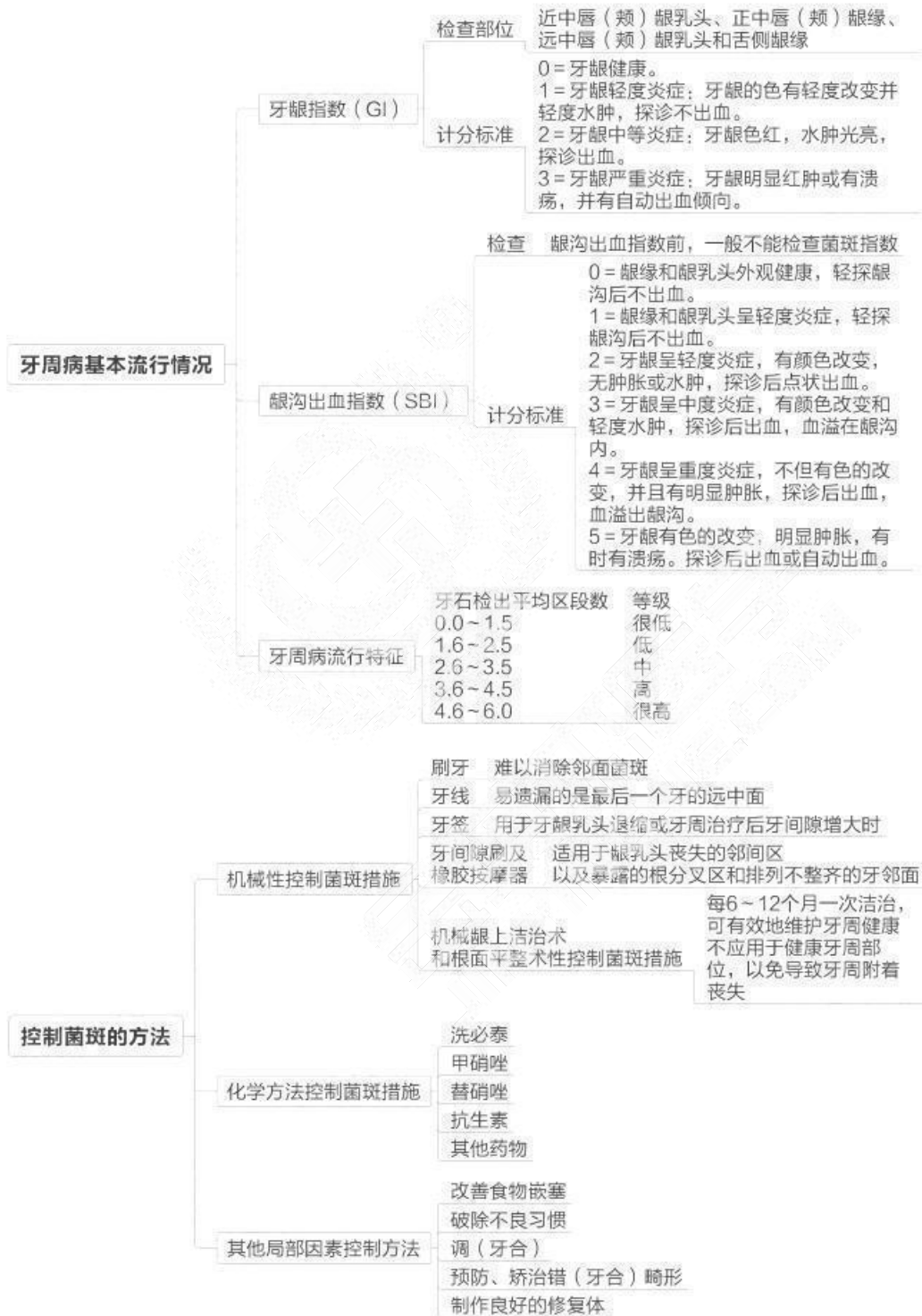


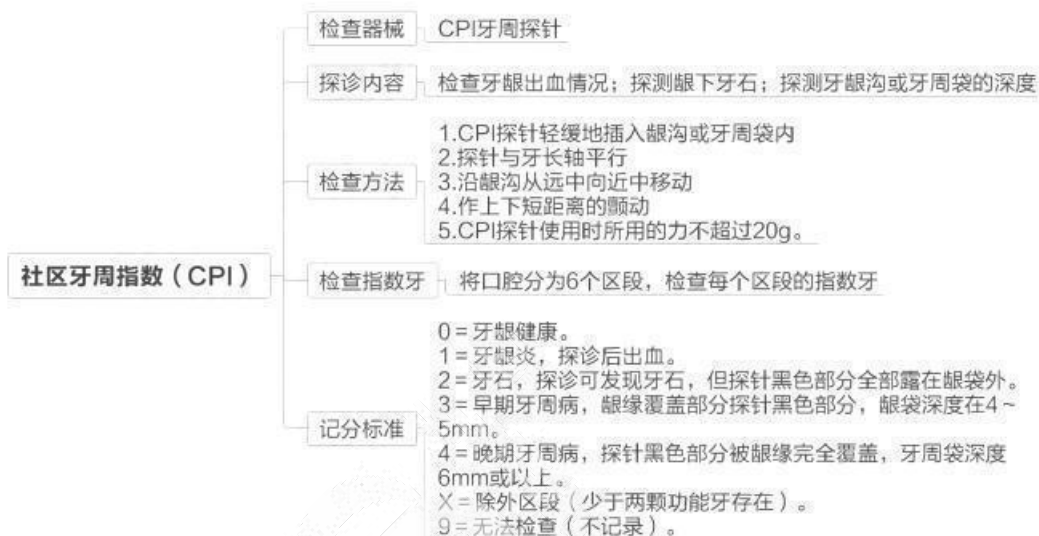


#### 第四单元 牙周病的预防

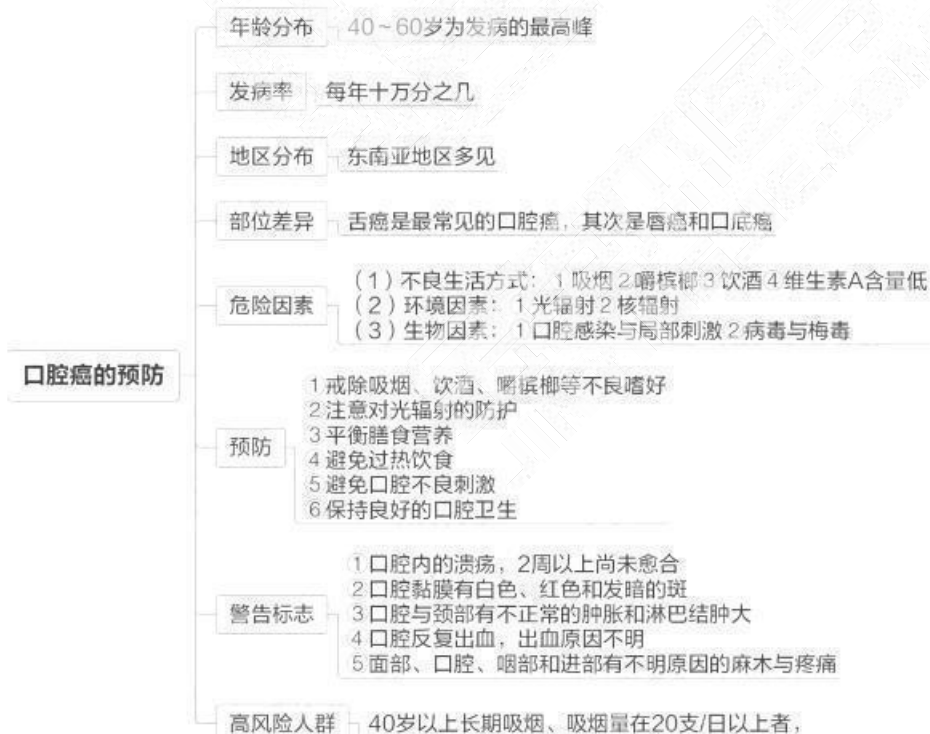


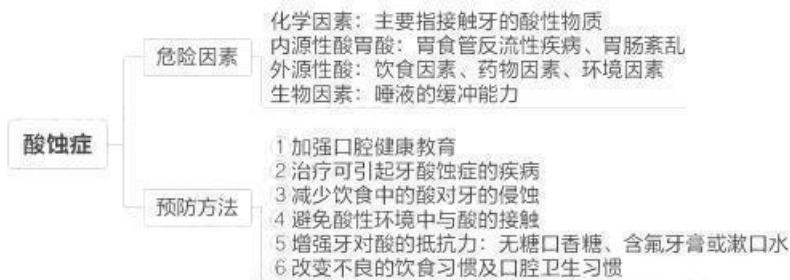




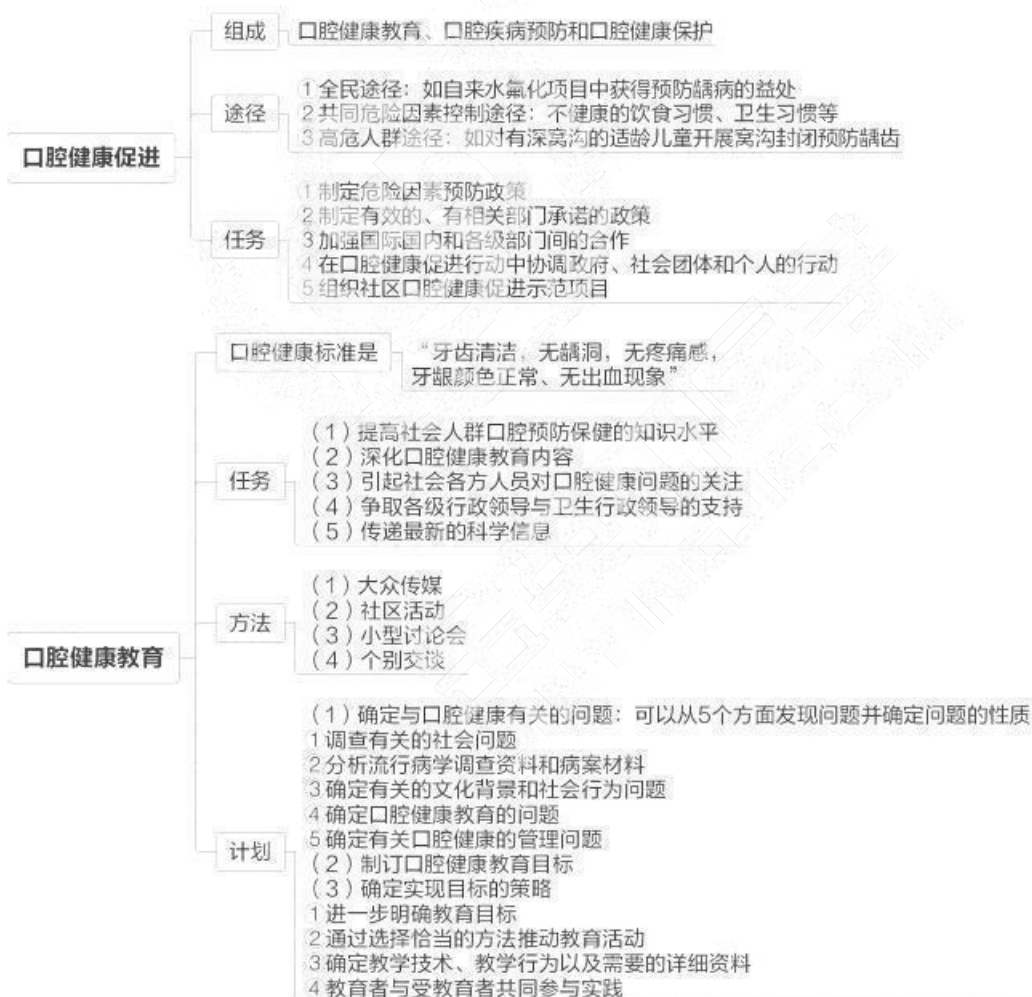

## 第五单元 其他口腔疾病的预防



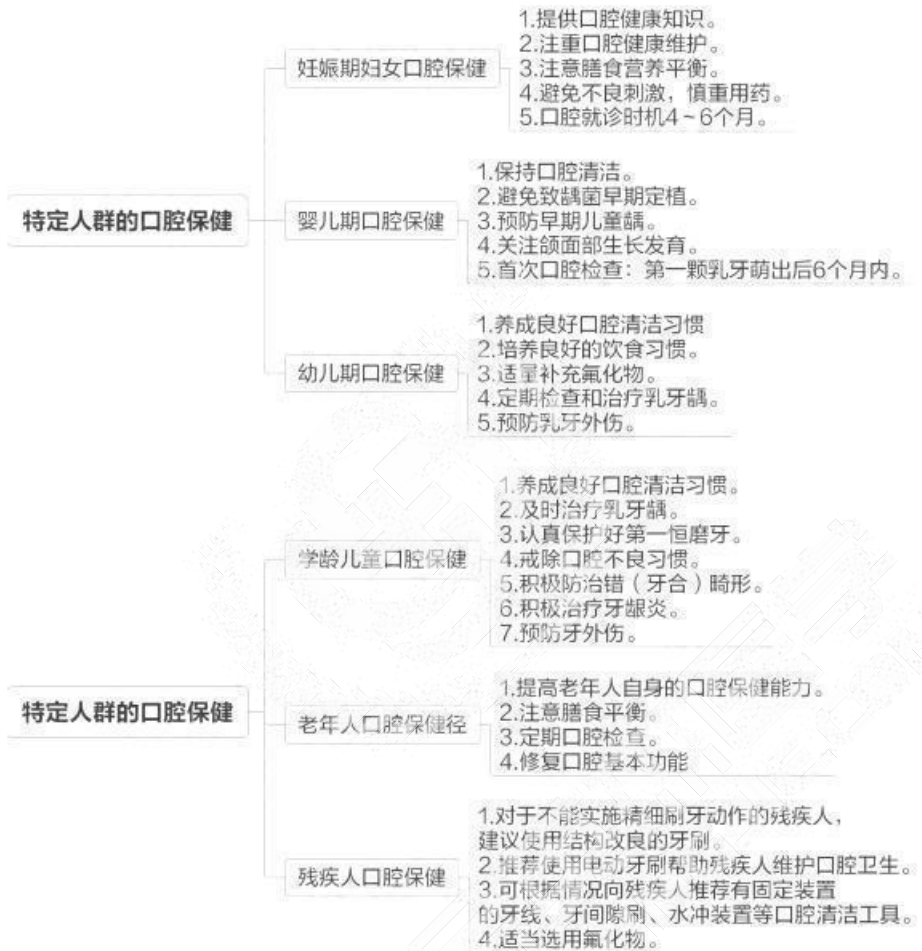

## 第六单元 口腔健康教育与健康促进

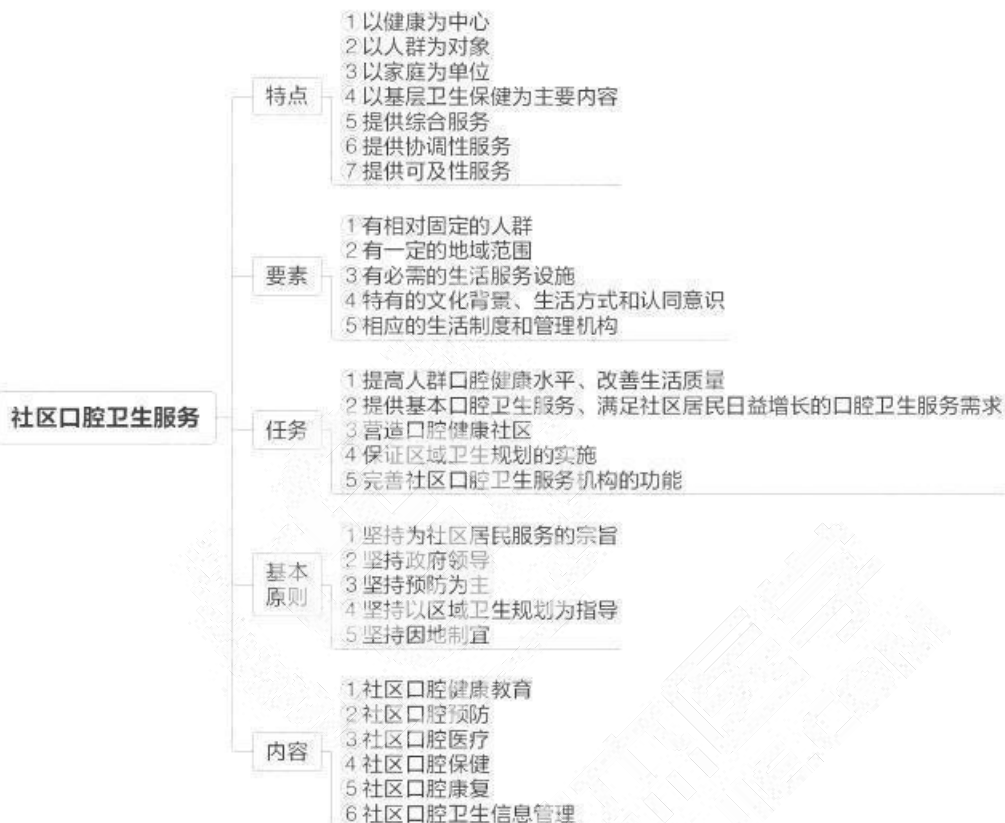




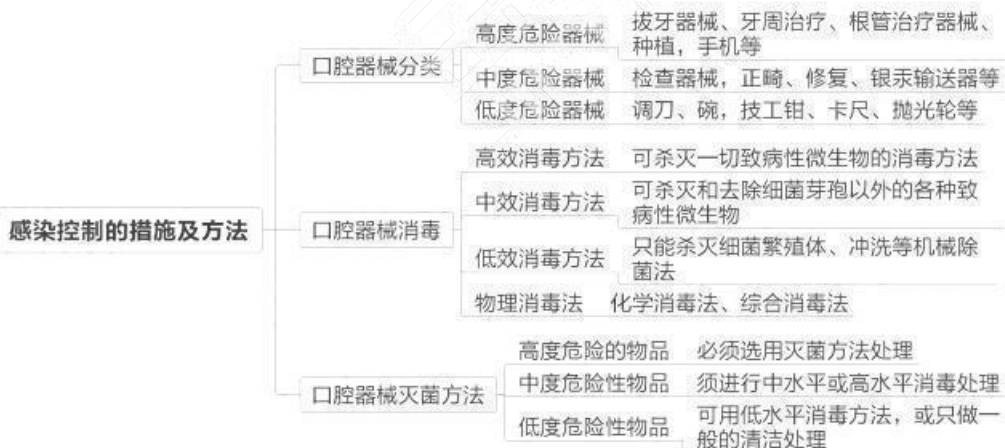## 第七单元 特定人群的口腔保健



## 第八单元 社区口腔卫生服务

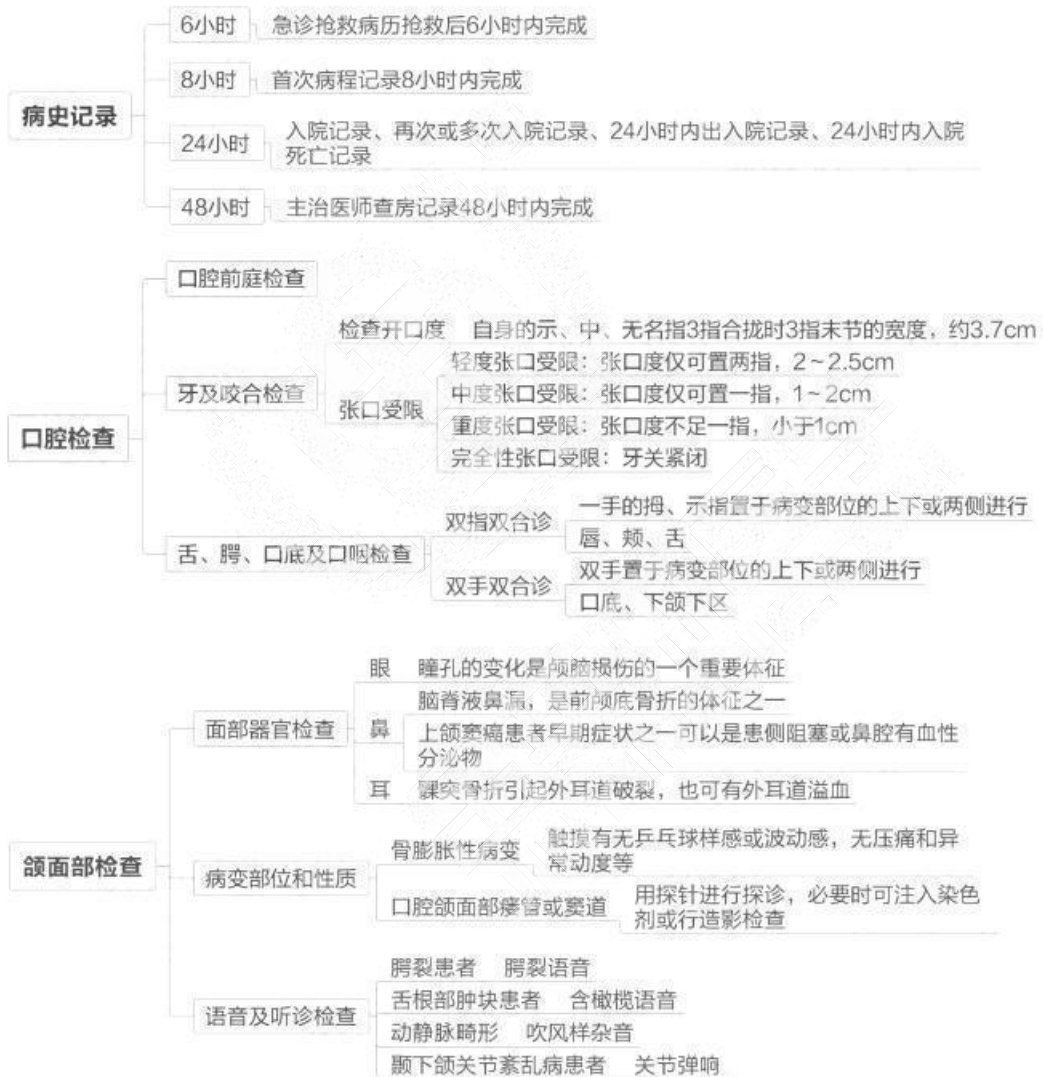

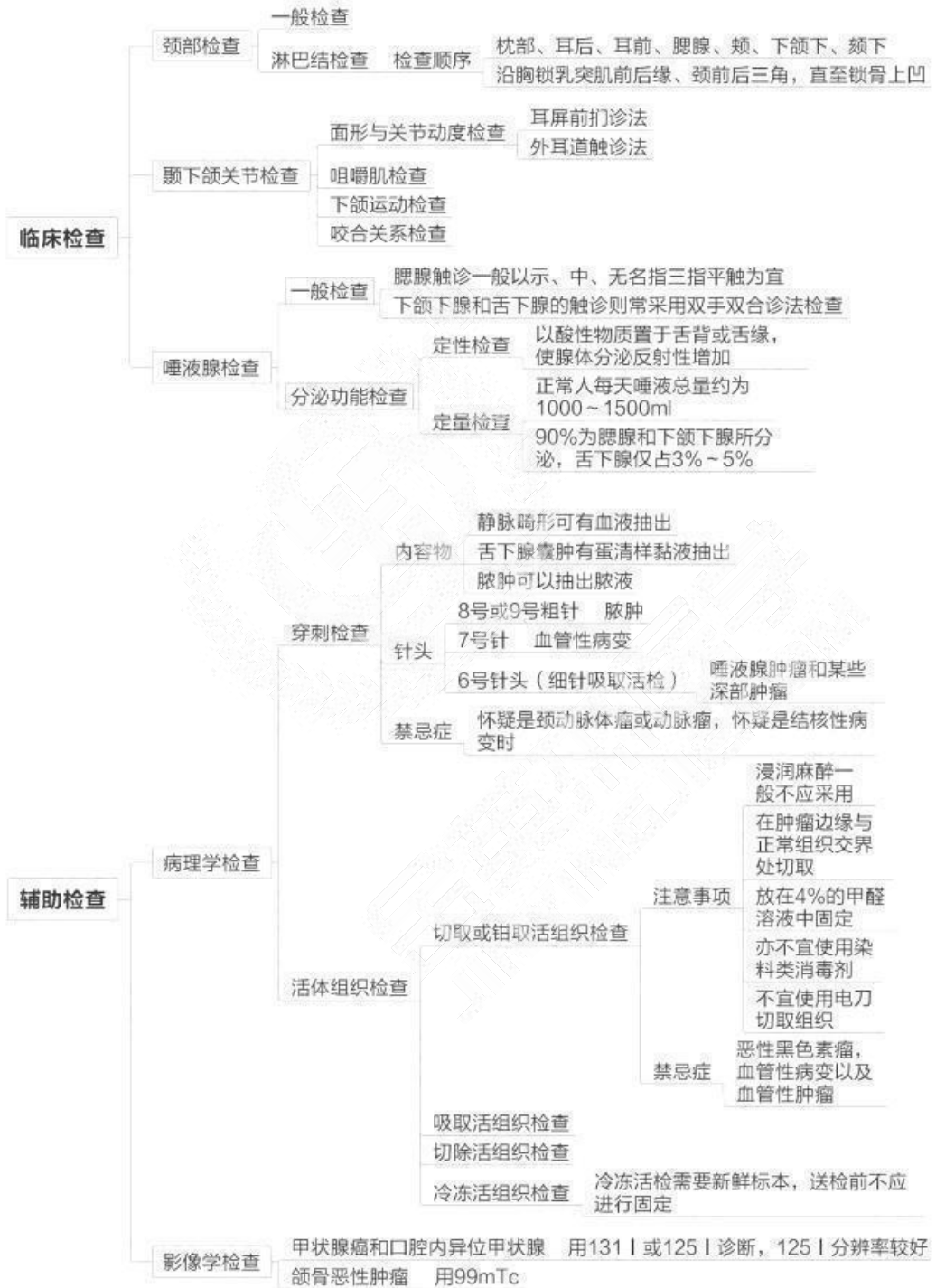
## 第九单元 口腔医疗保健中的感染与控制

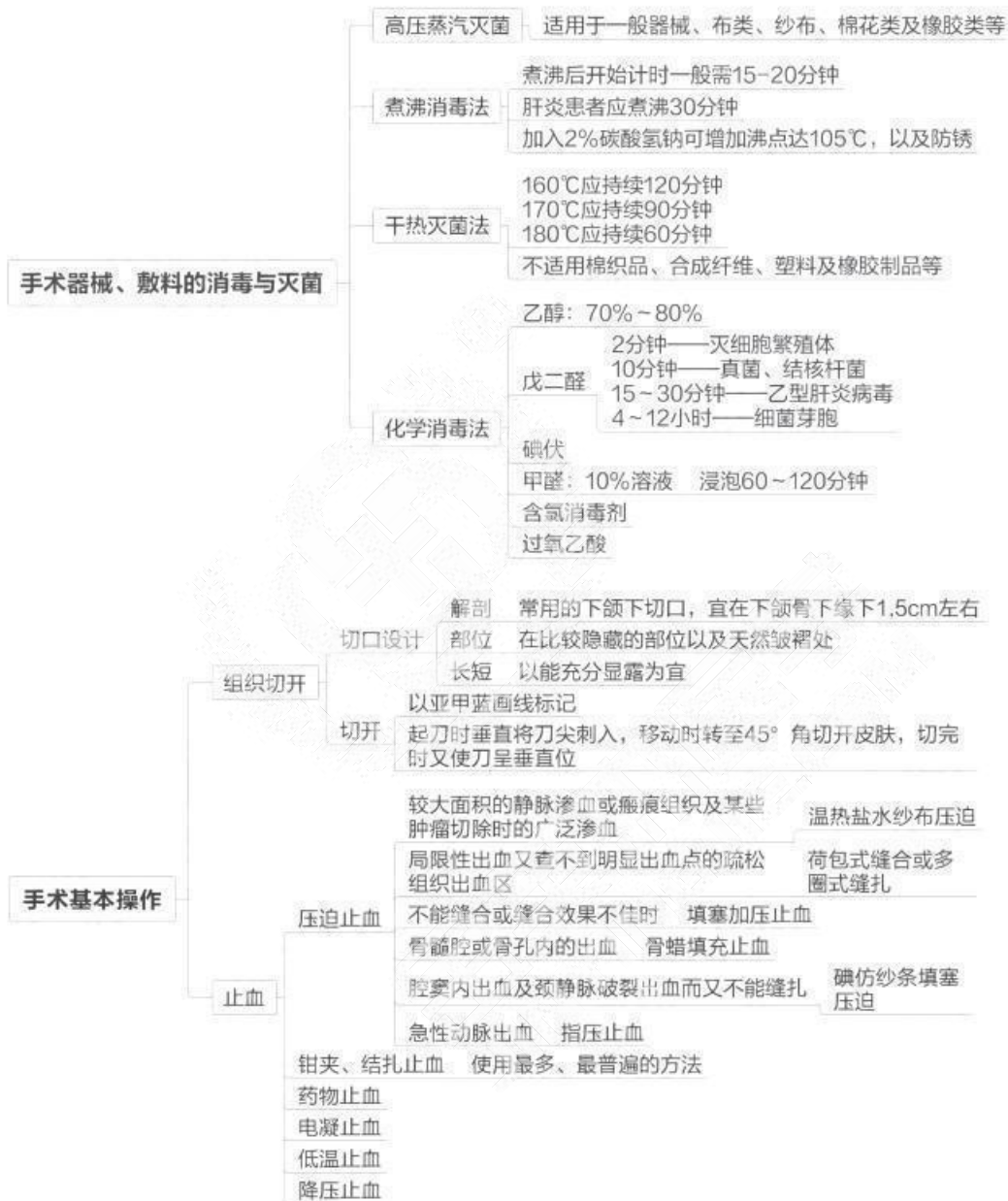

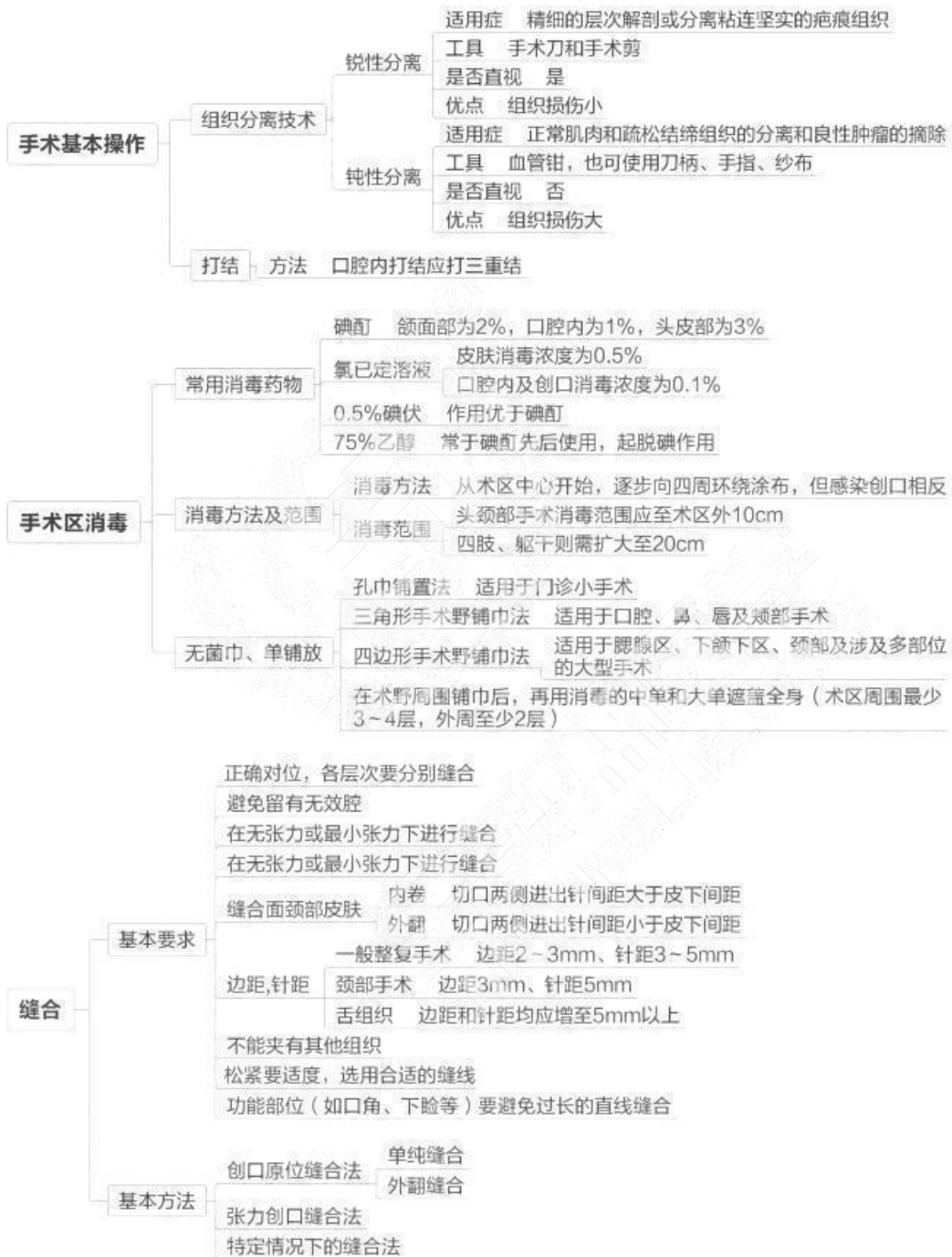
## 第四章 口腔颌面外科学

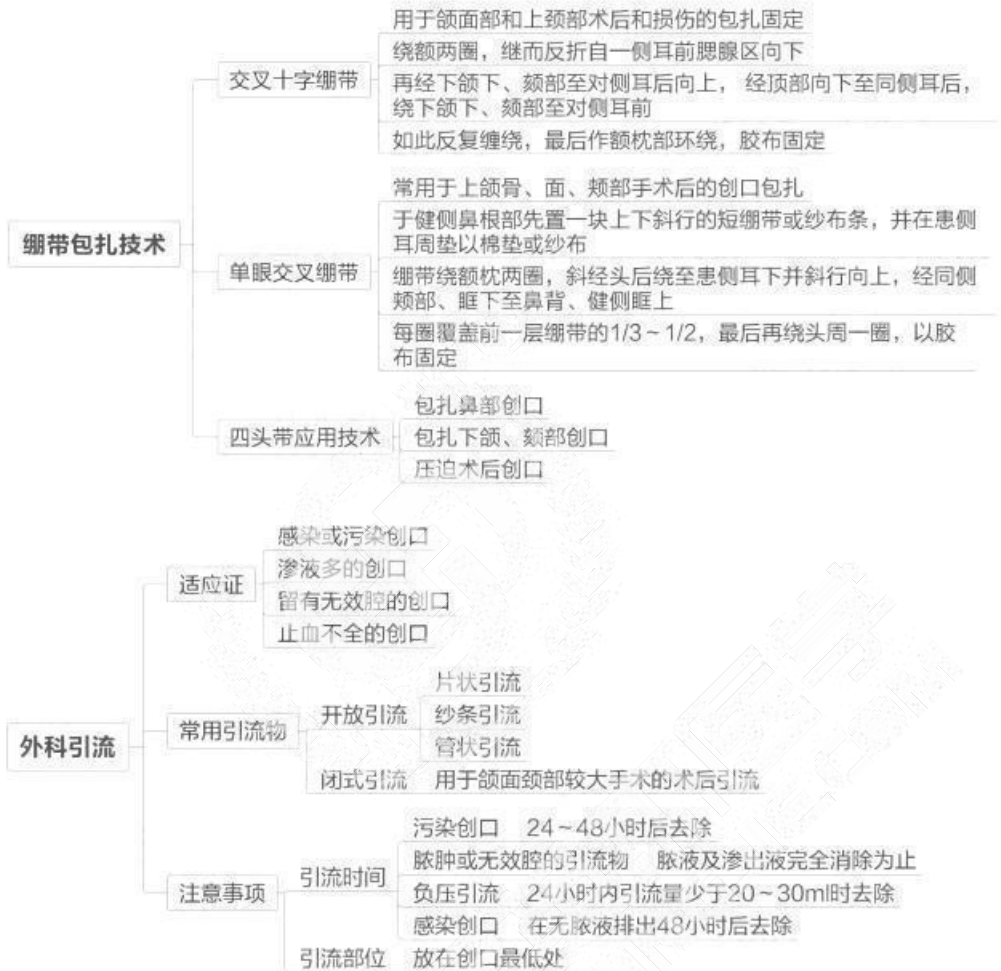### 第一单元 口腔颌面外科基础知识与基本操作

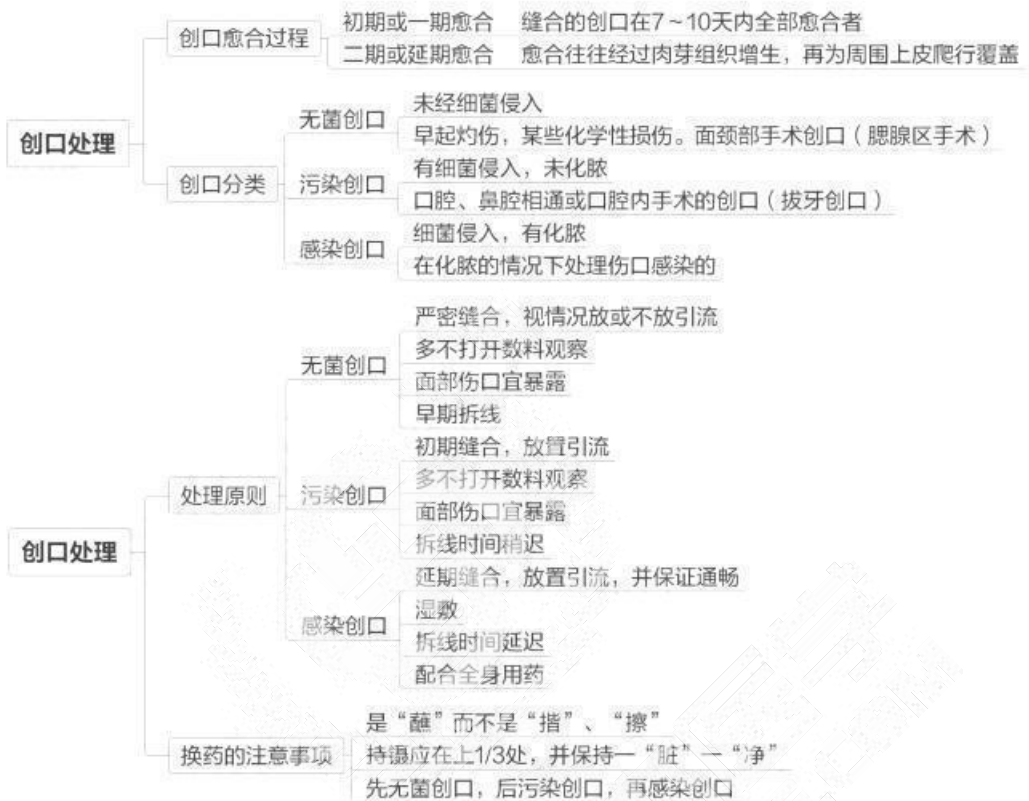






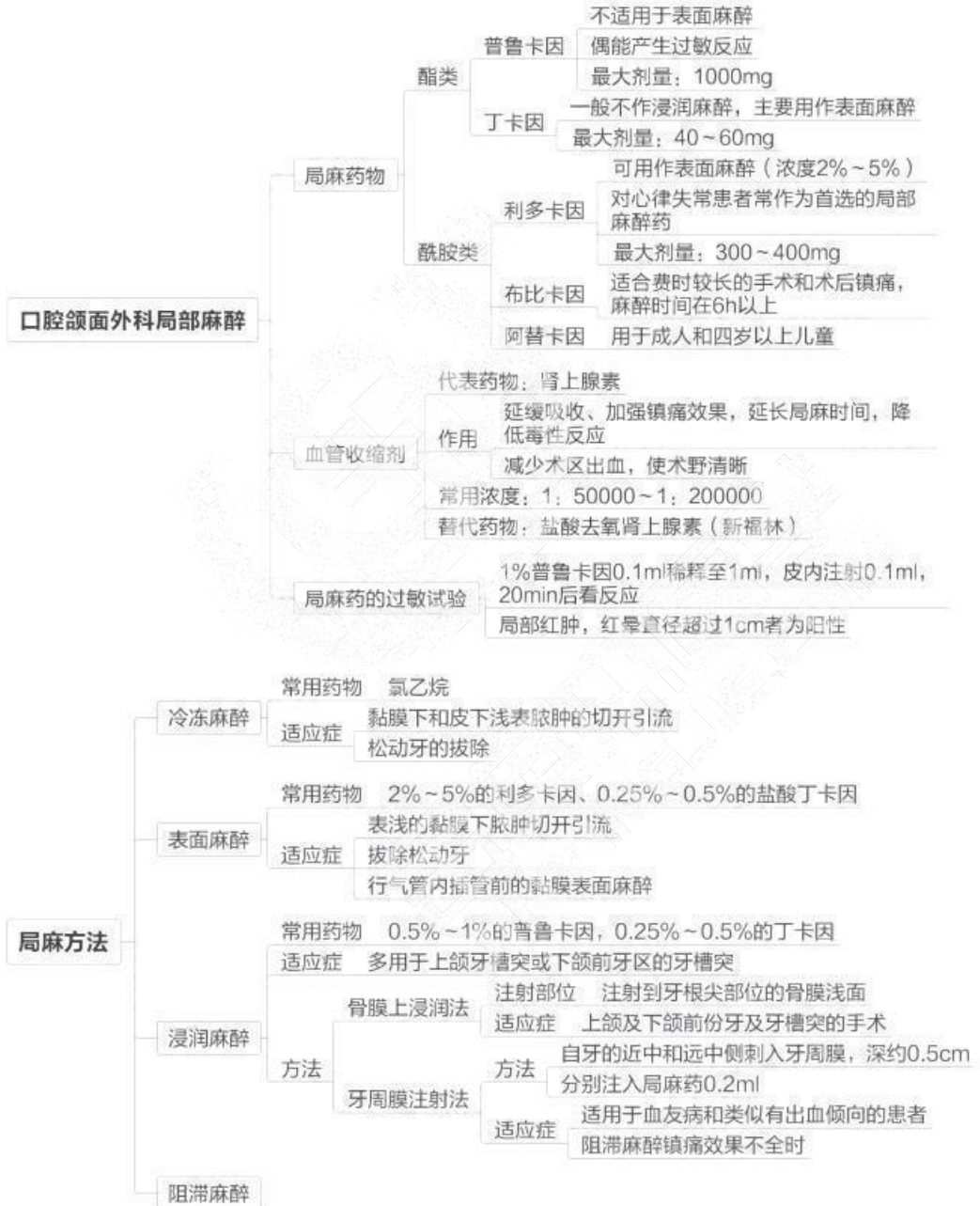


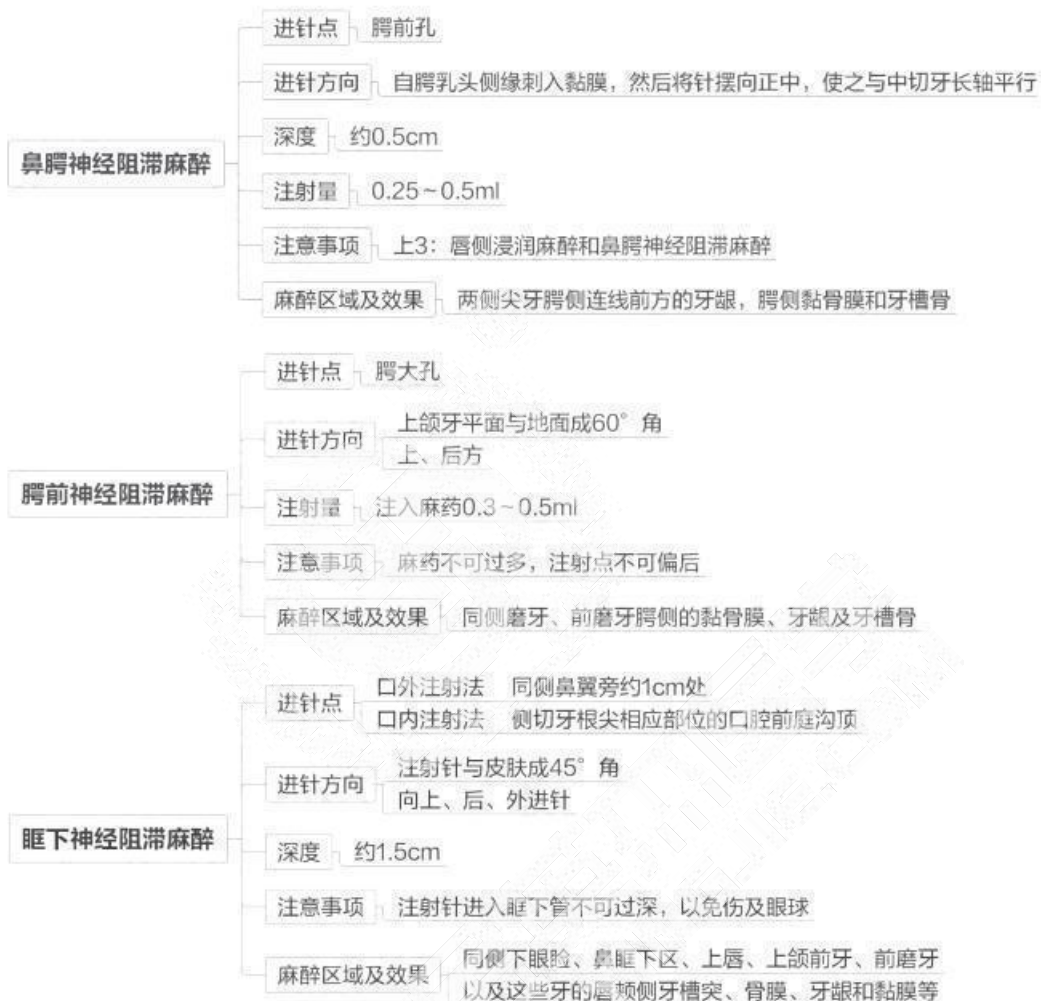




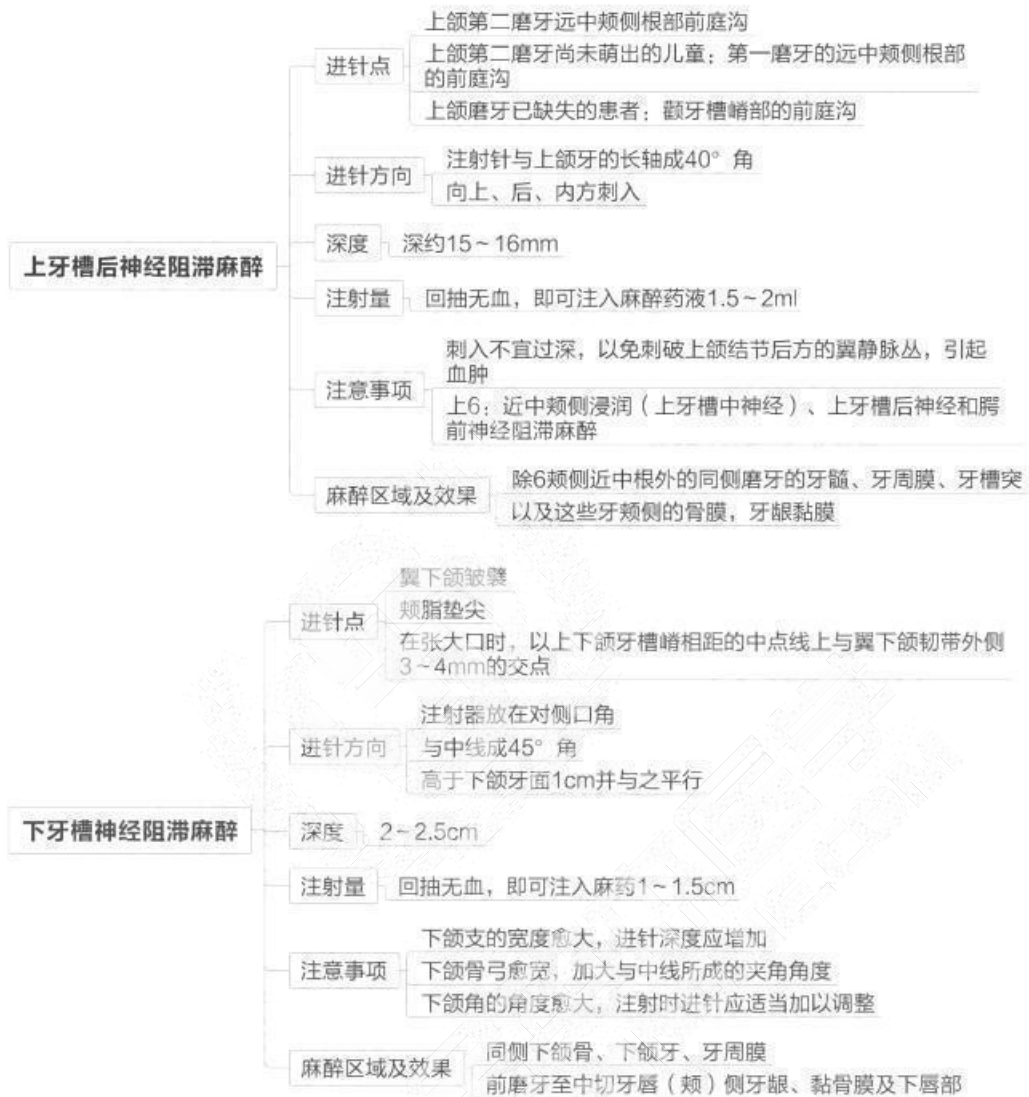
## 第二单元 麻醉与镇痛

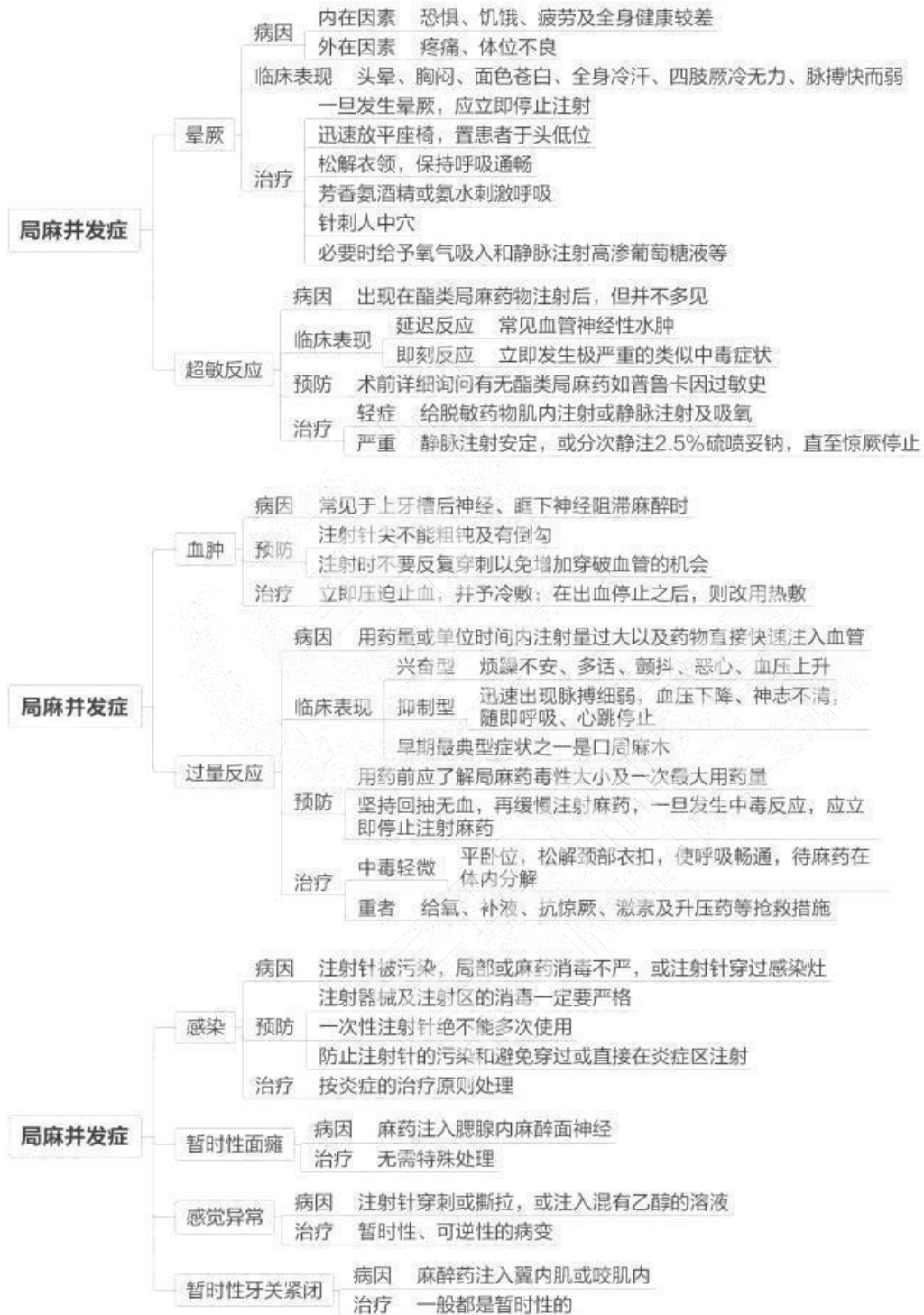




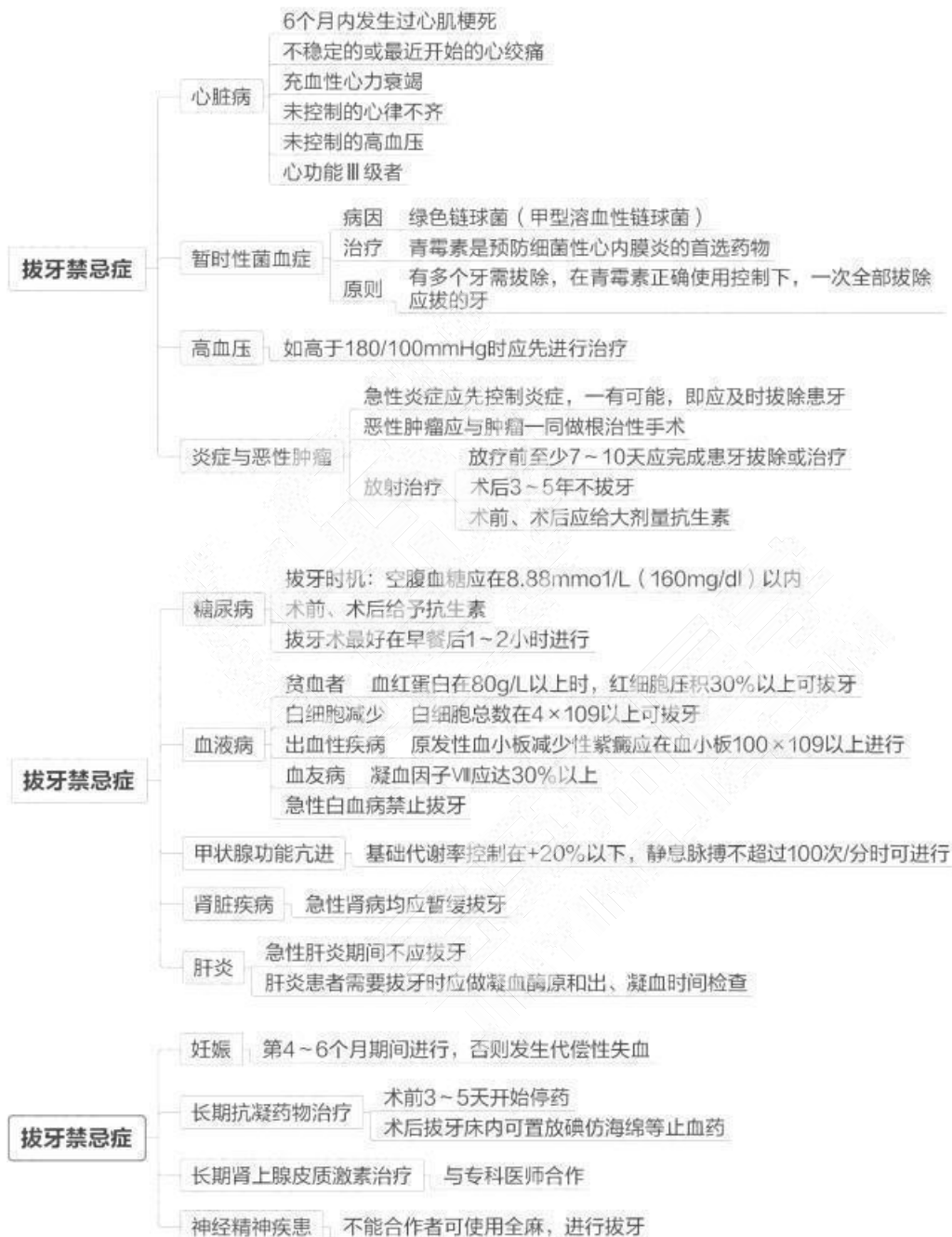取区子人的迁按自，建立完善的区子服务，业健

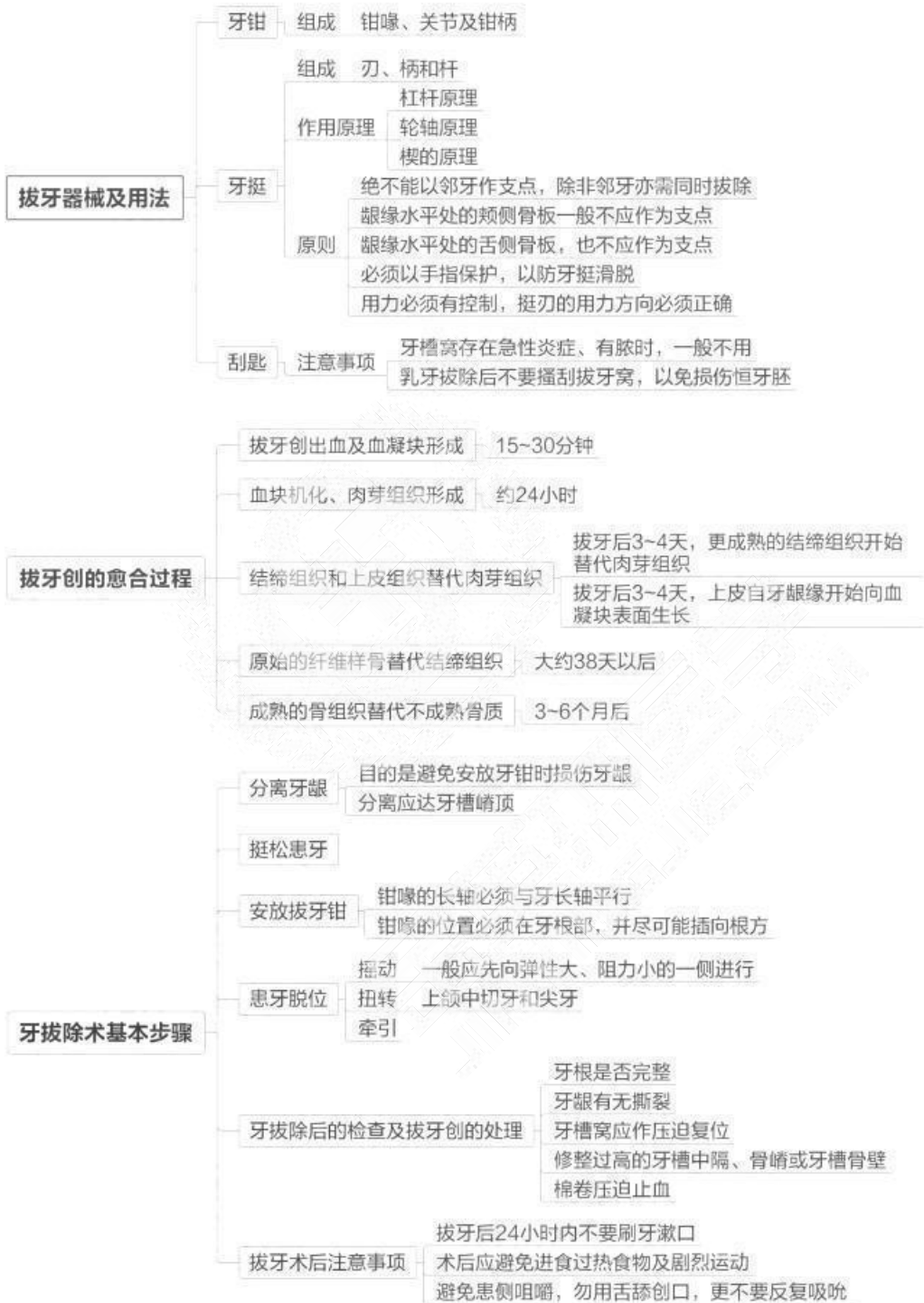全苗本匠学教育 联系由话：100 606 1615

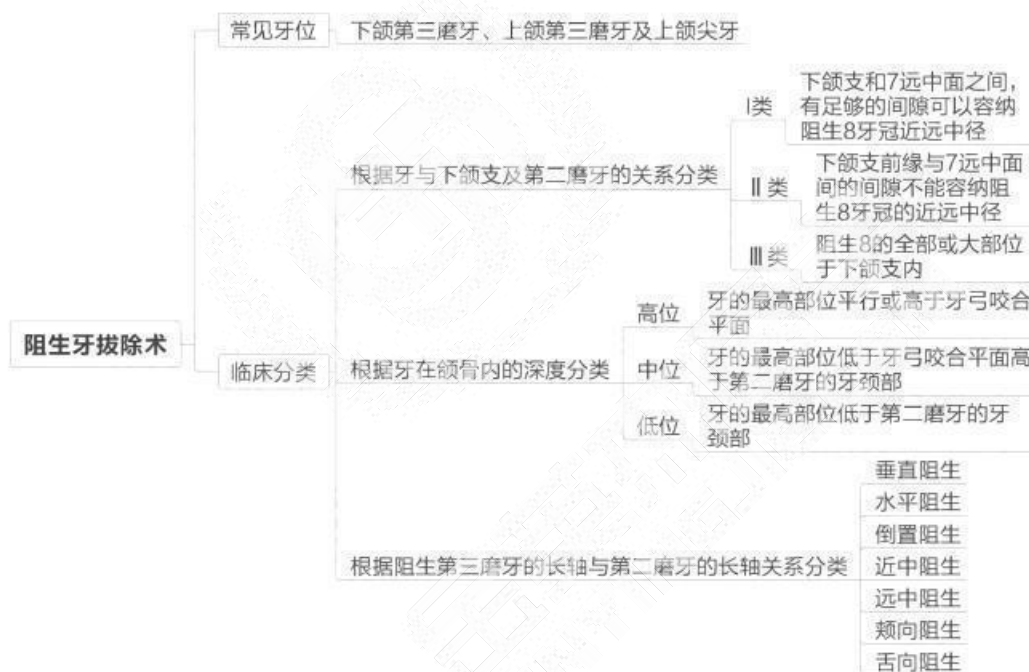
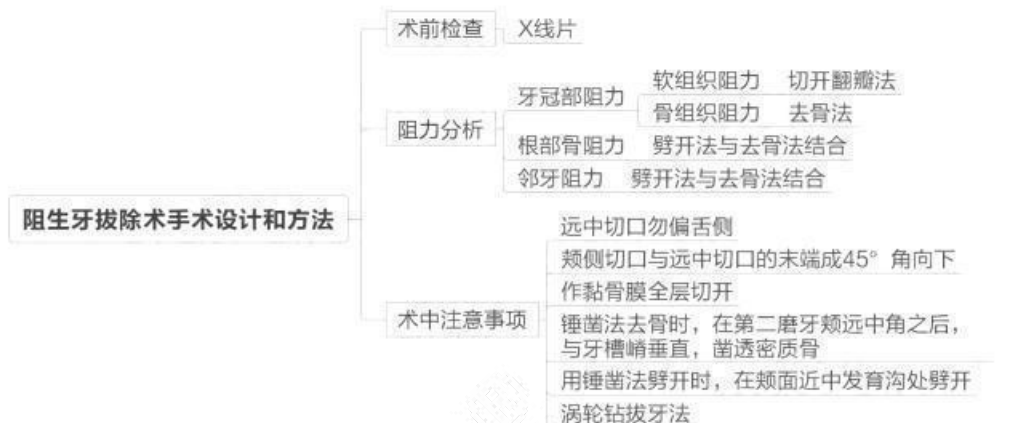




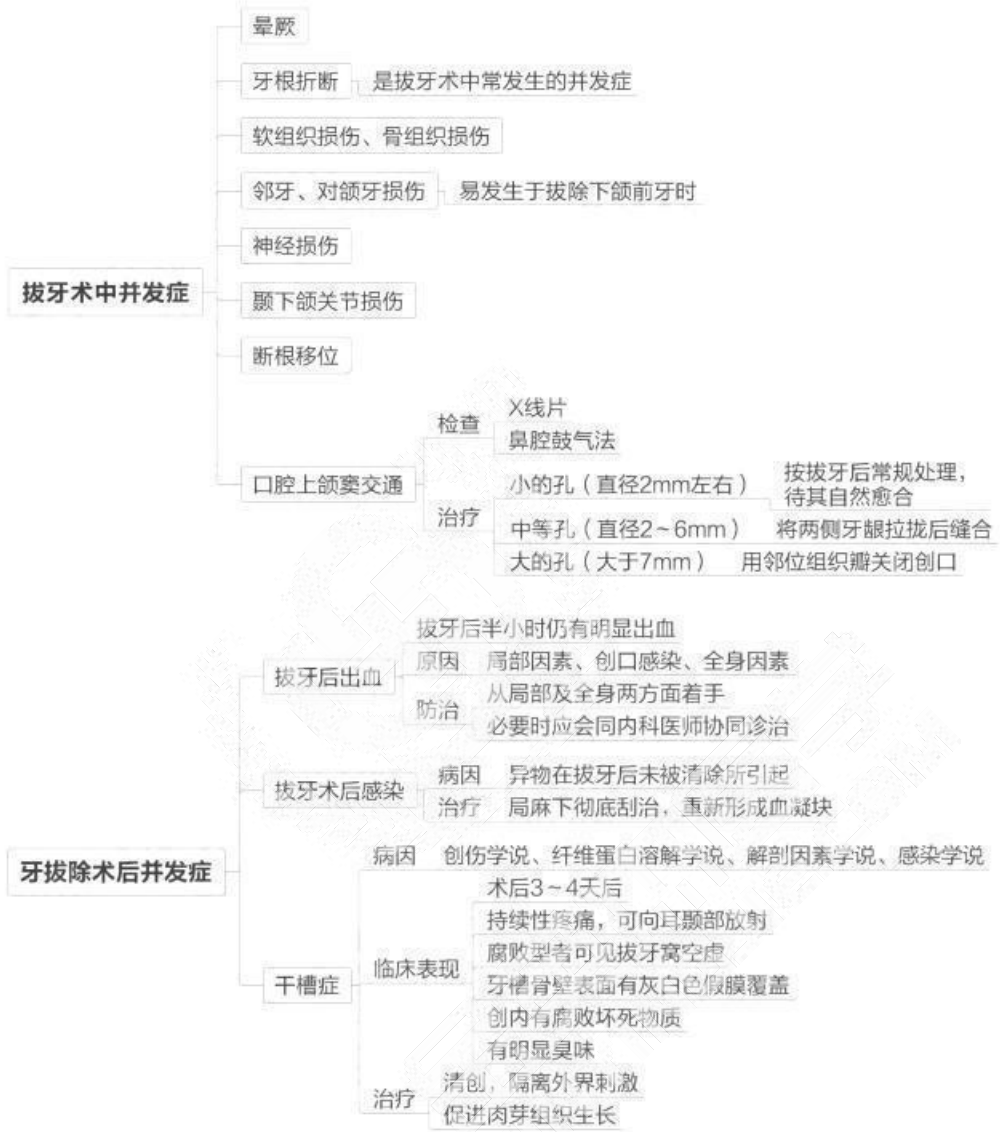## 第三单元 牙及牙槽外科



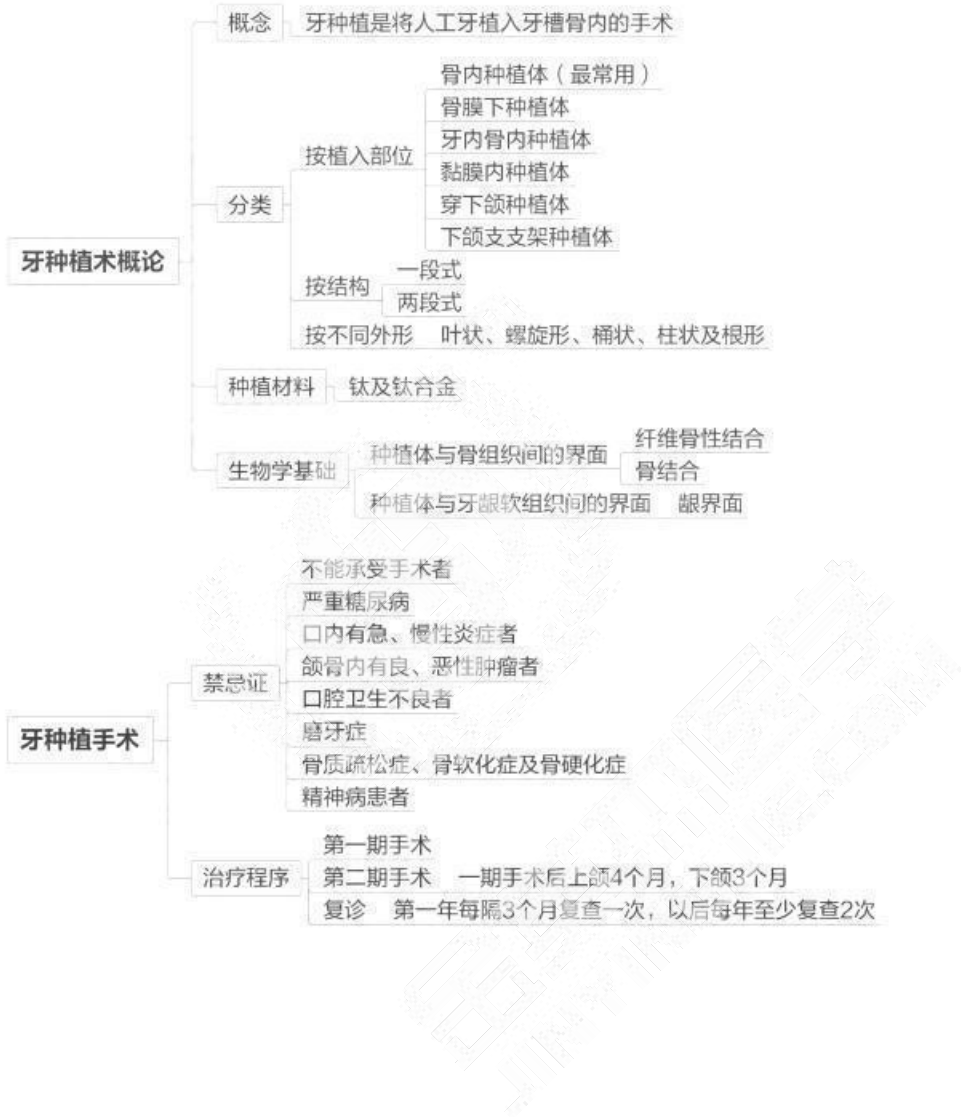


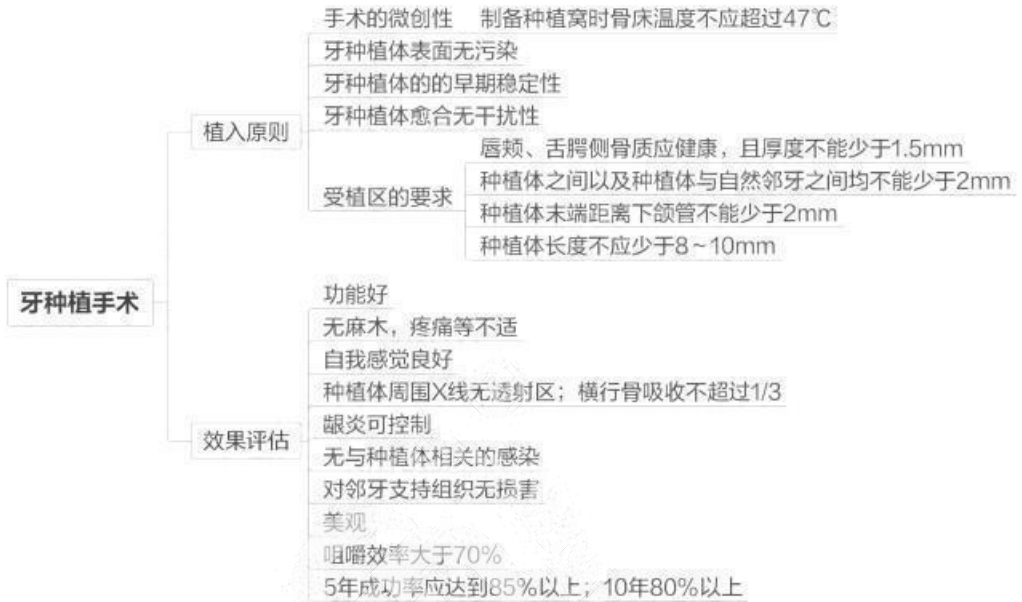




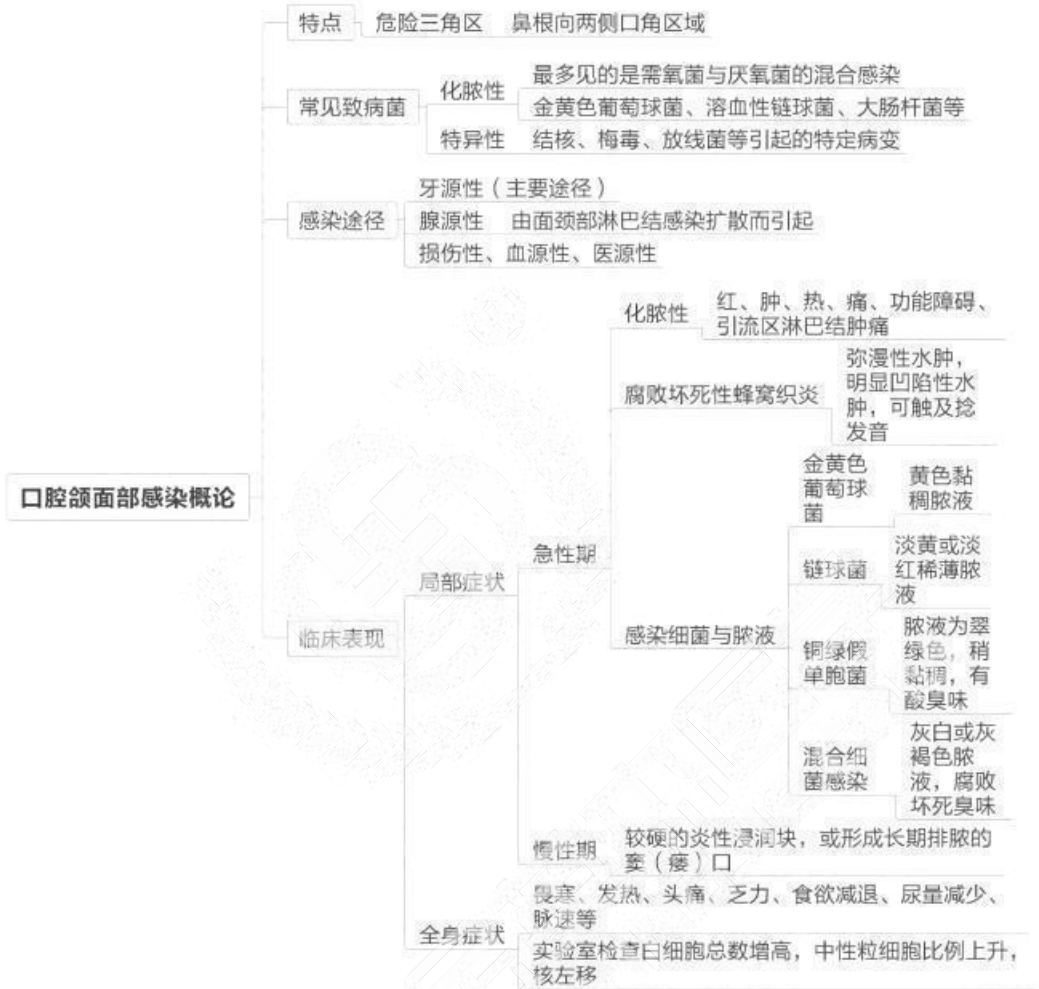


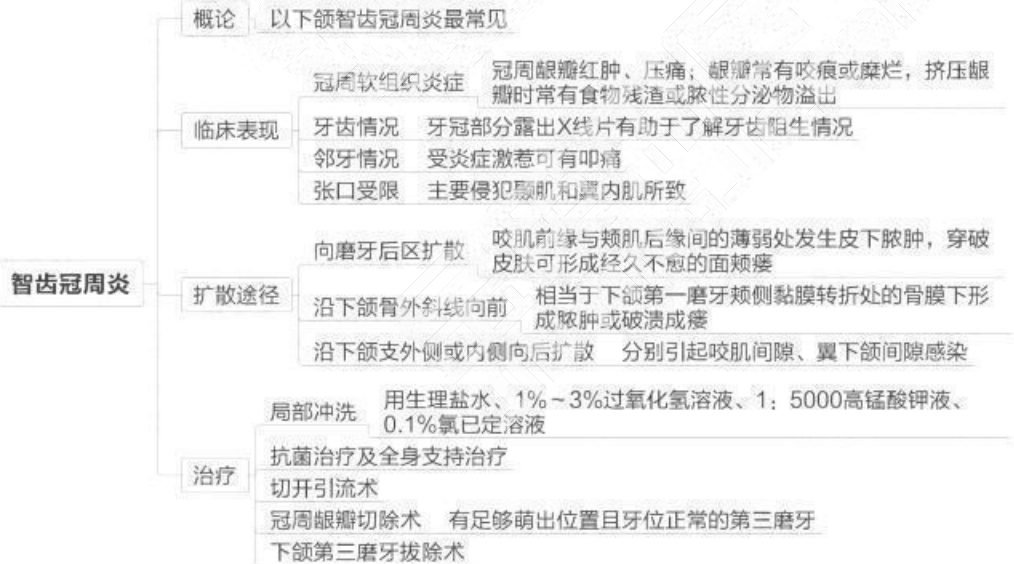
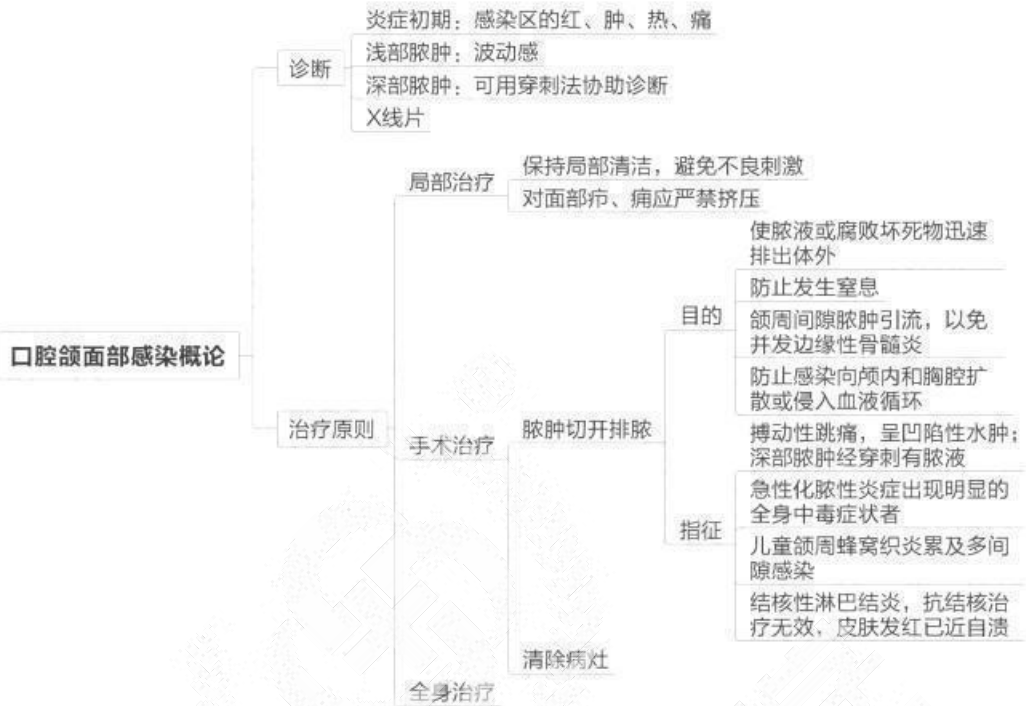
### 第四单元 牙种植外科

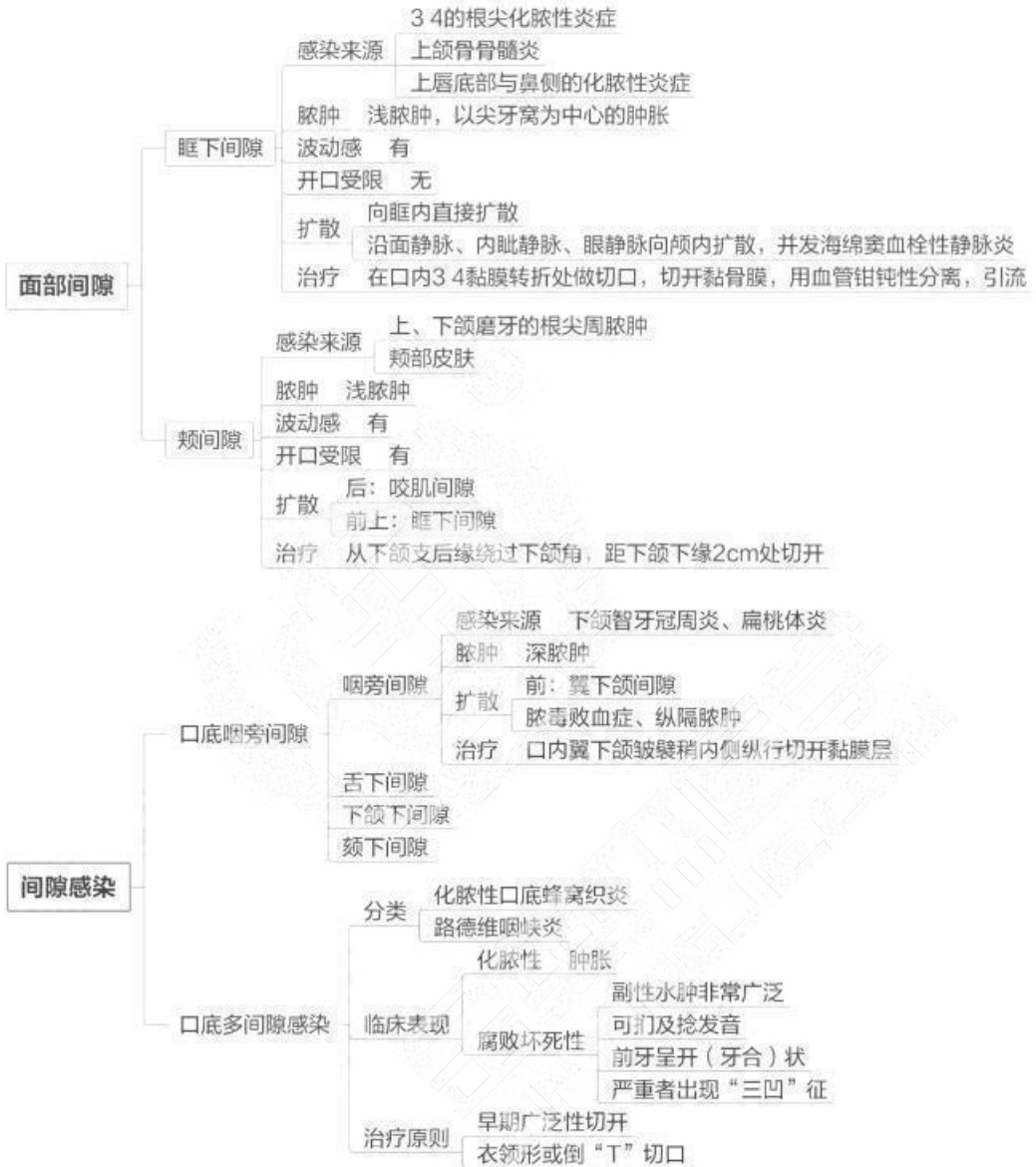

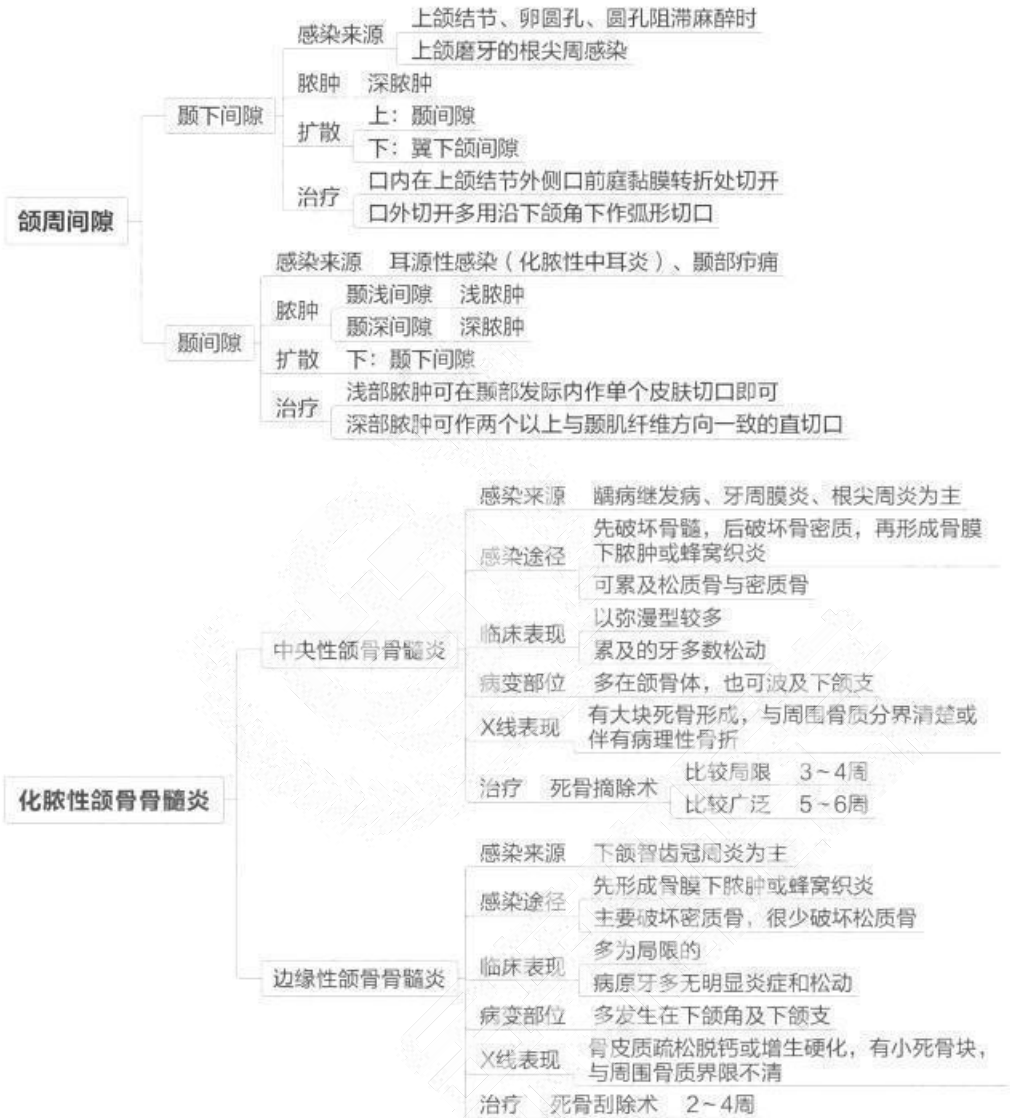


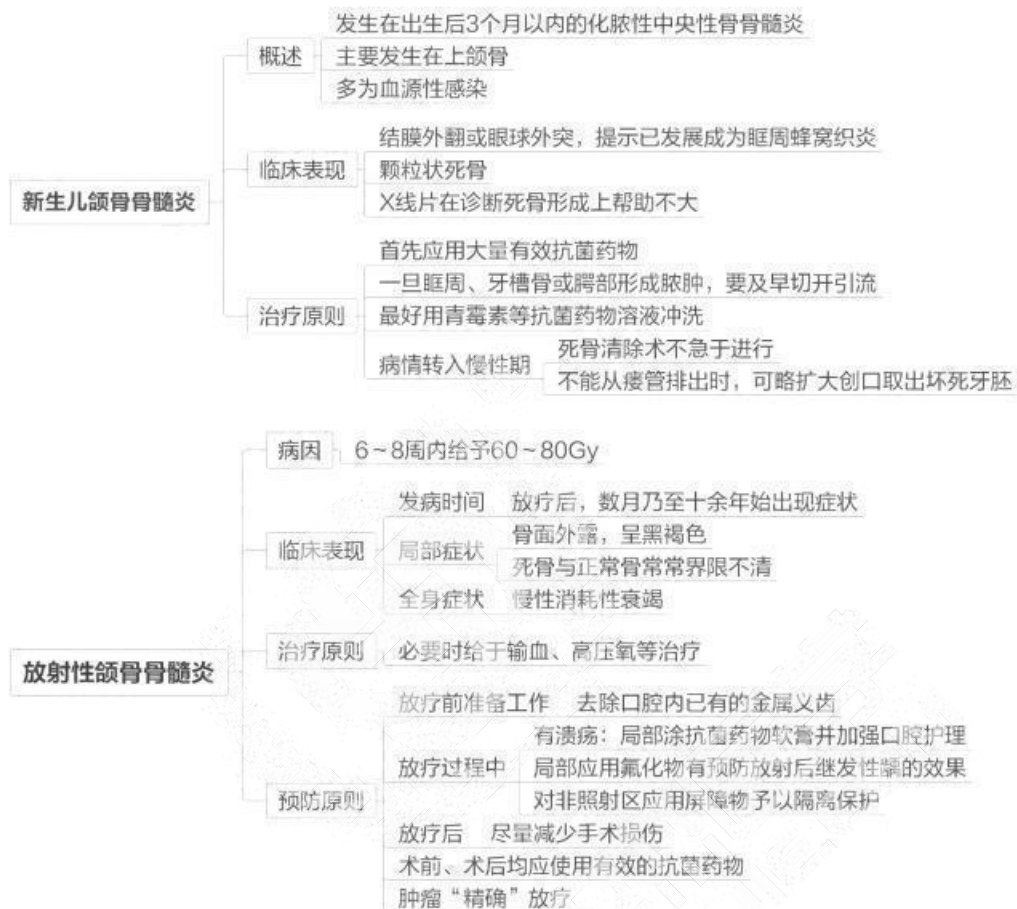## 第五单元 口腔颌面部感染





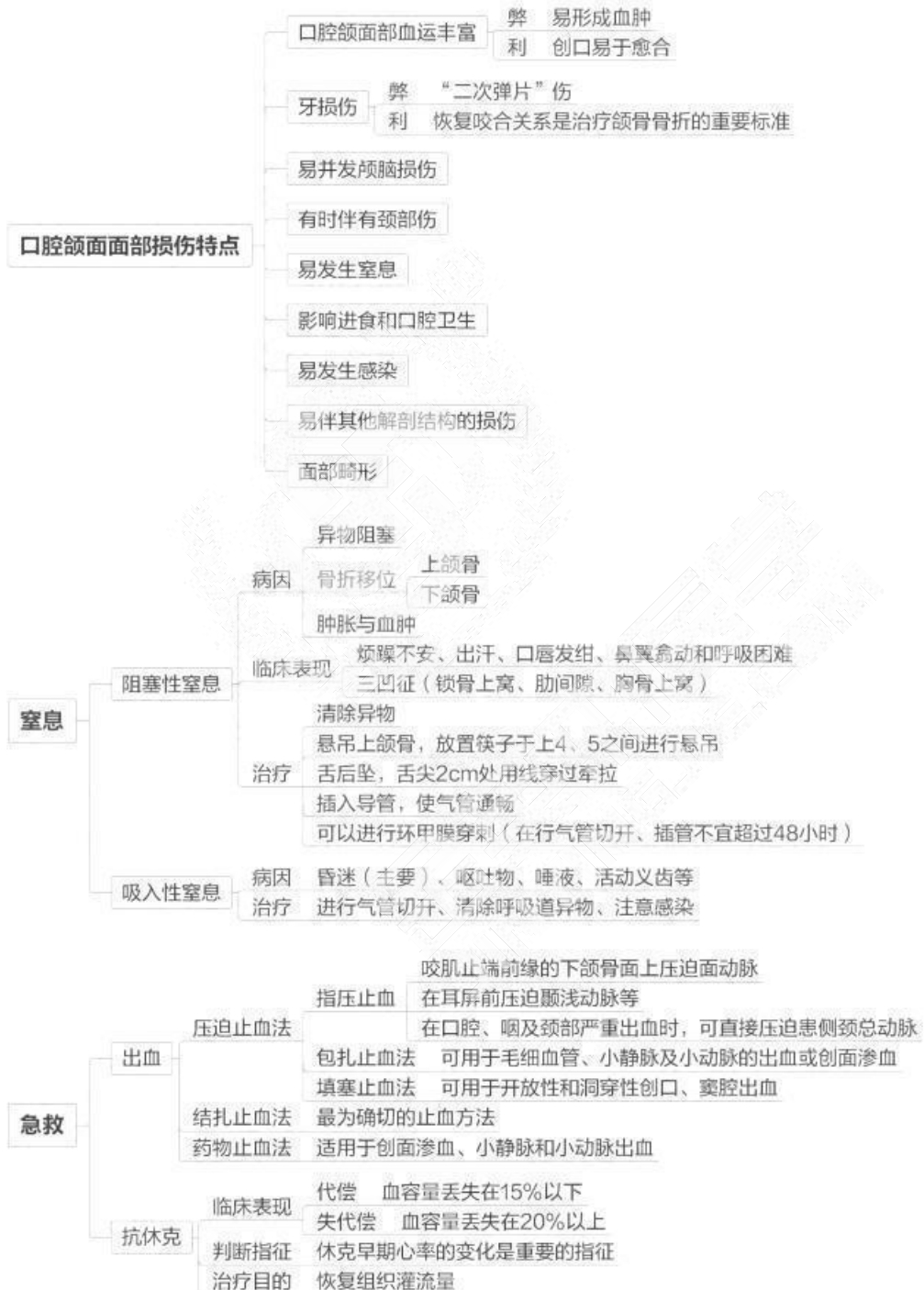


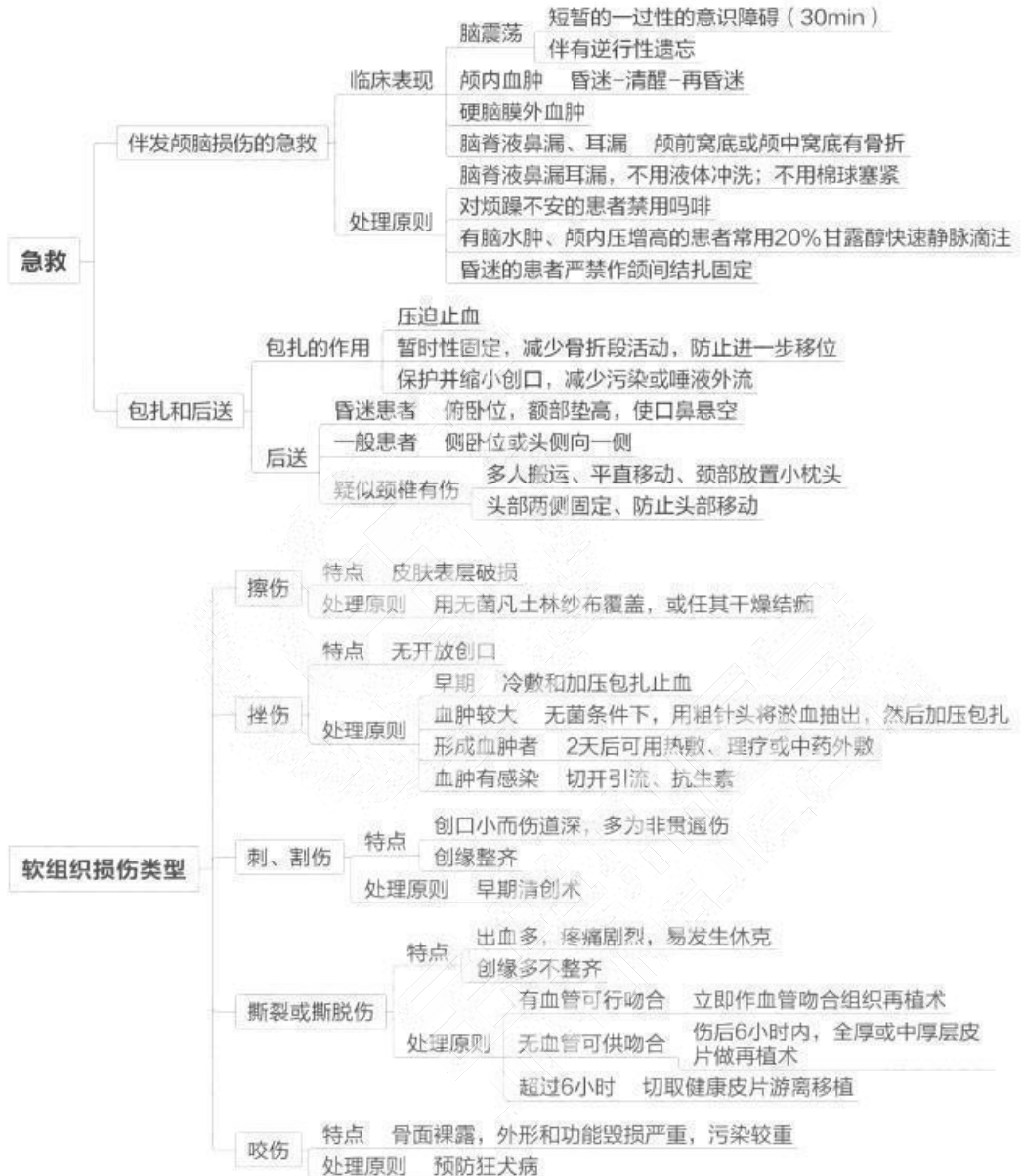
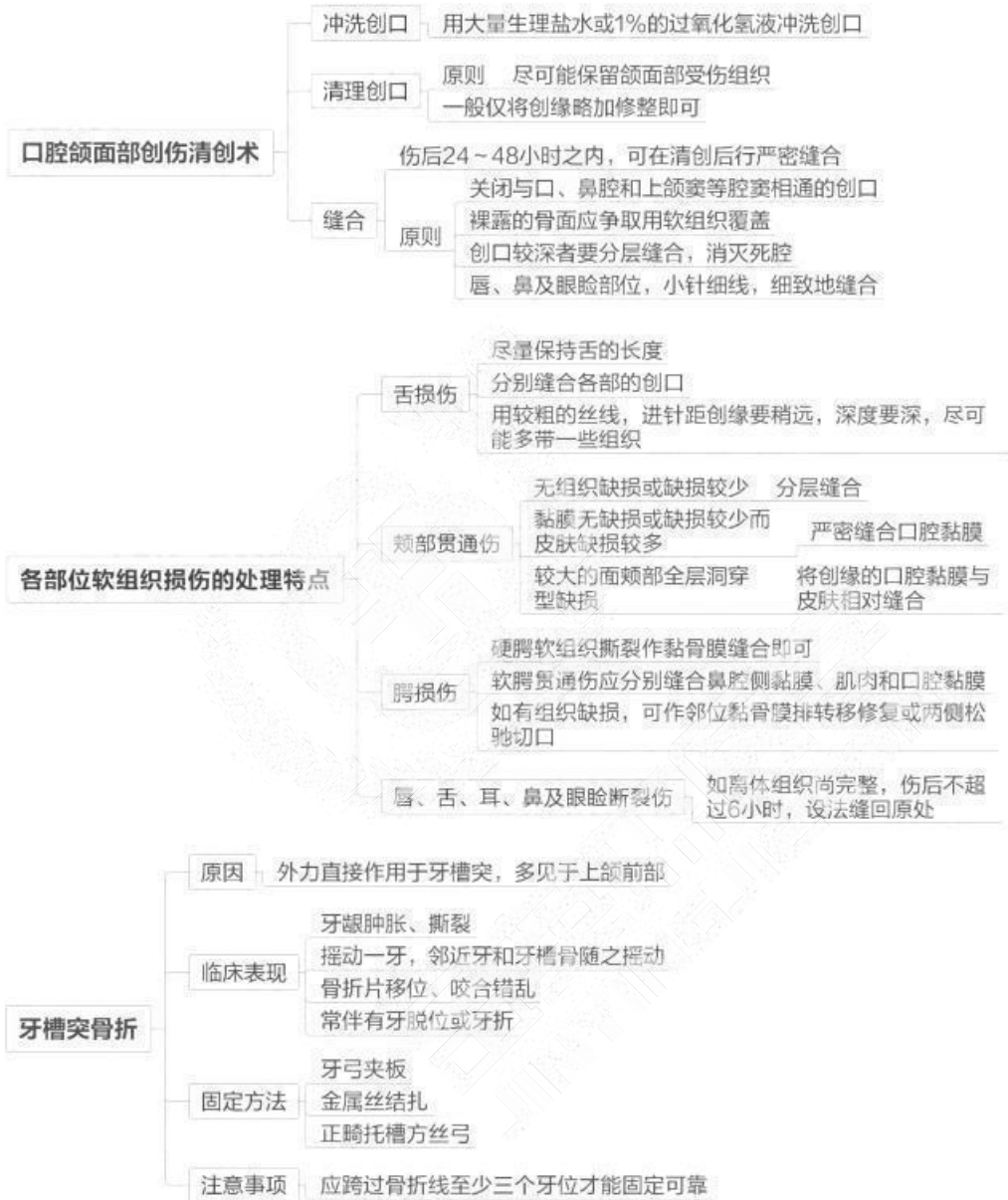


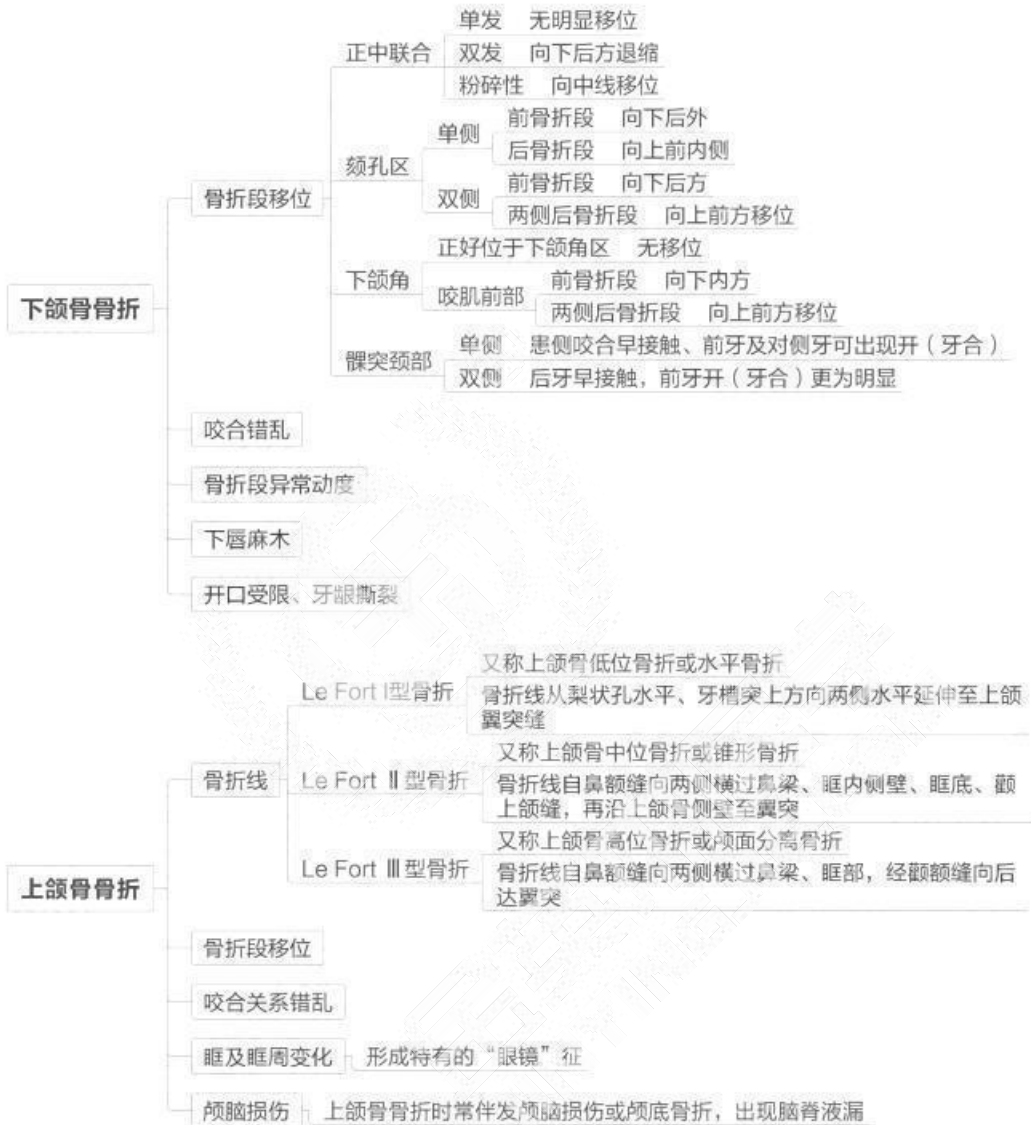


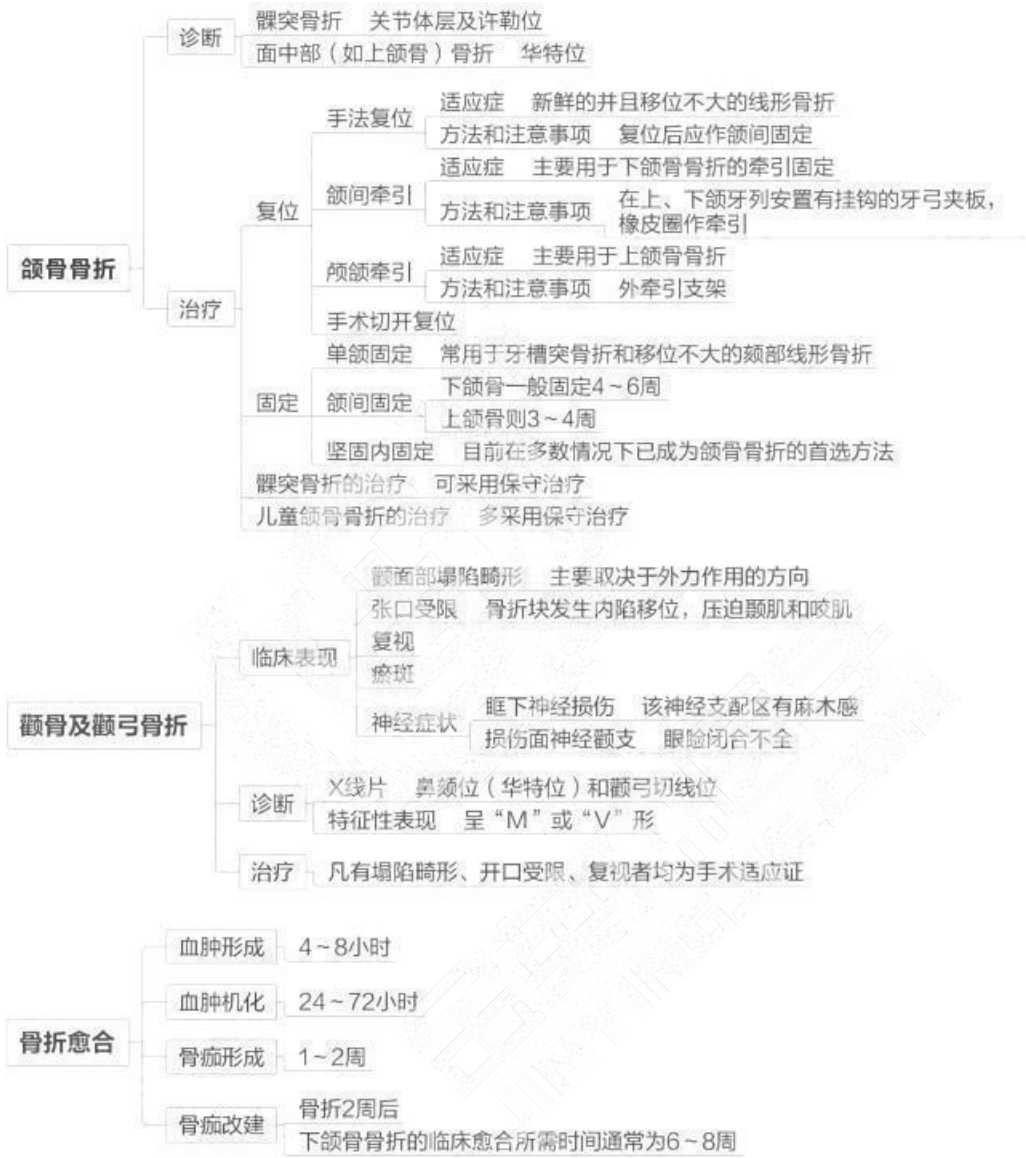## 第六单元 口腔颌面部创伤



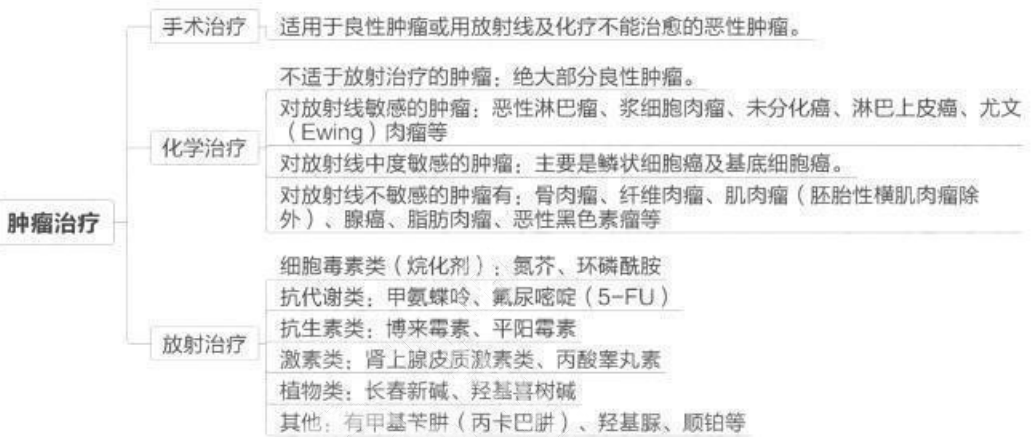


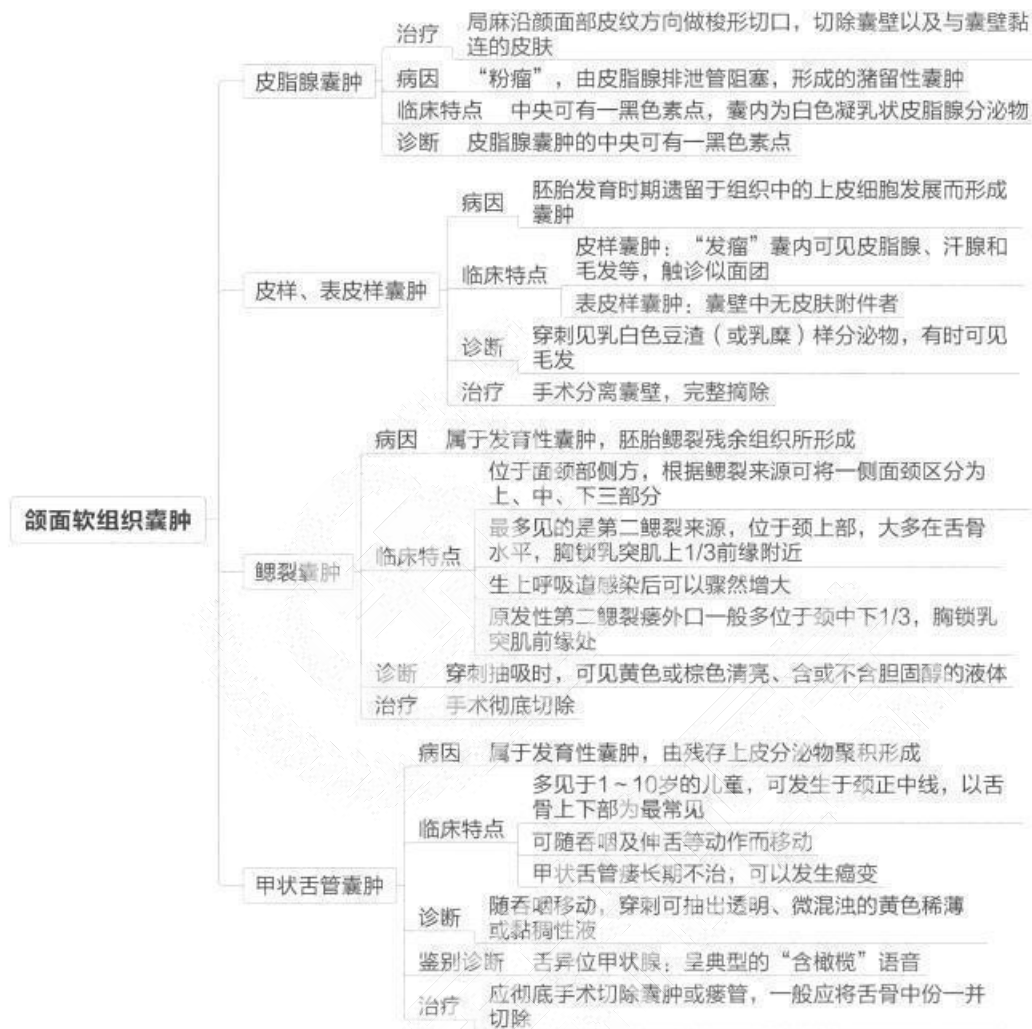


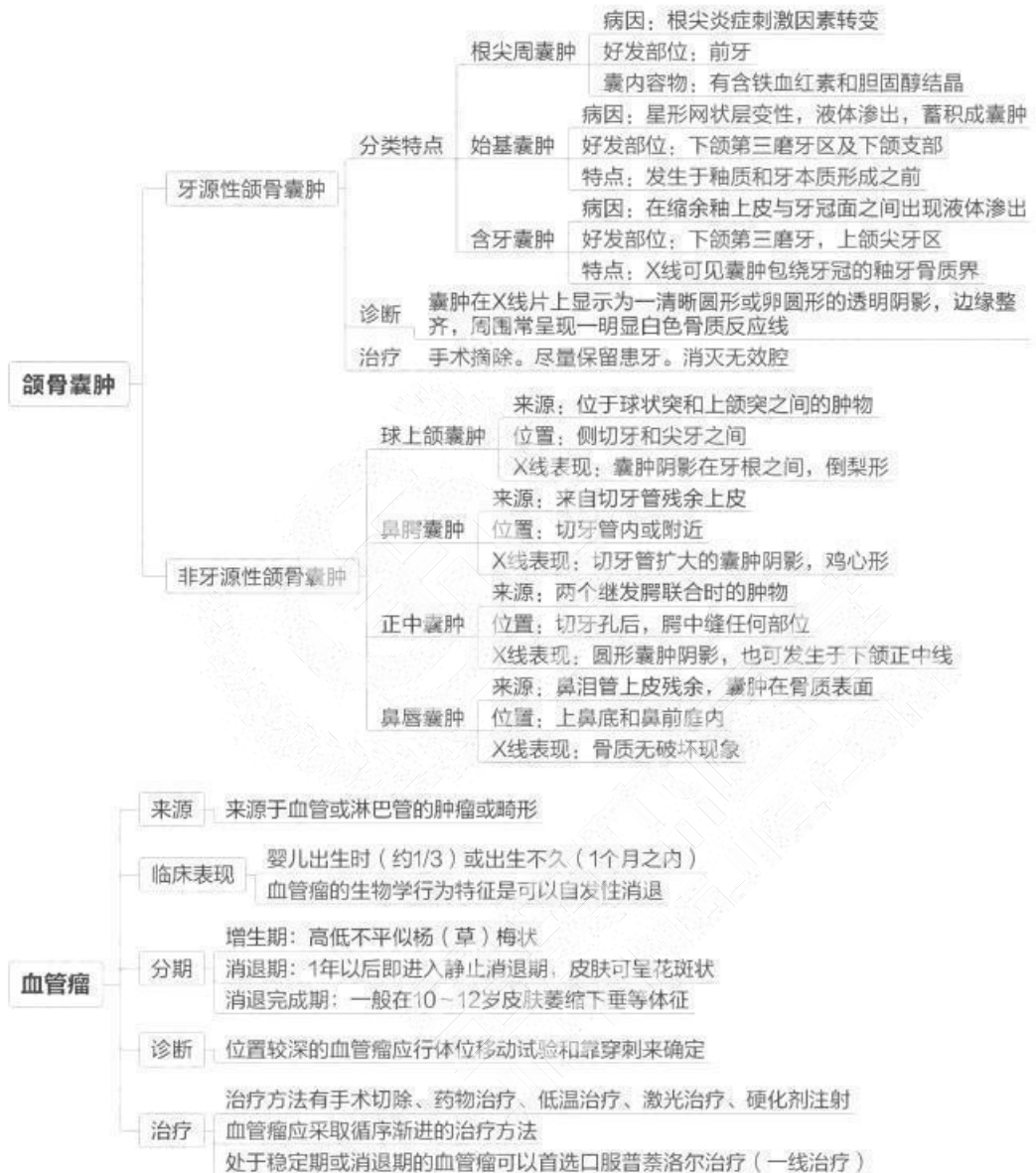


## 第七单元 口腔颌面部肿瘤及瘤样病变概论



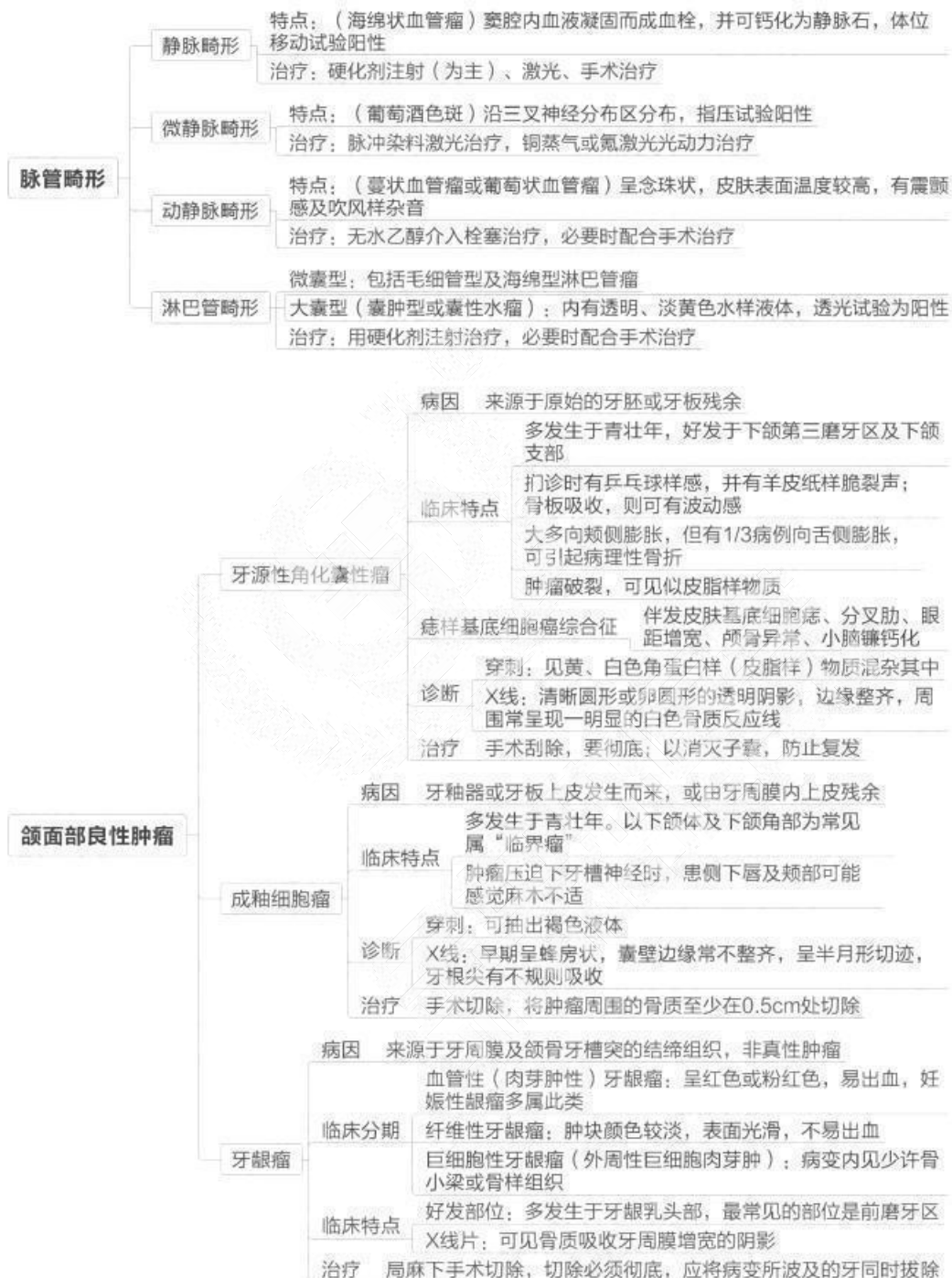


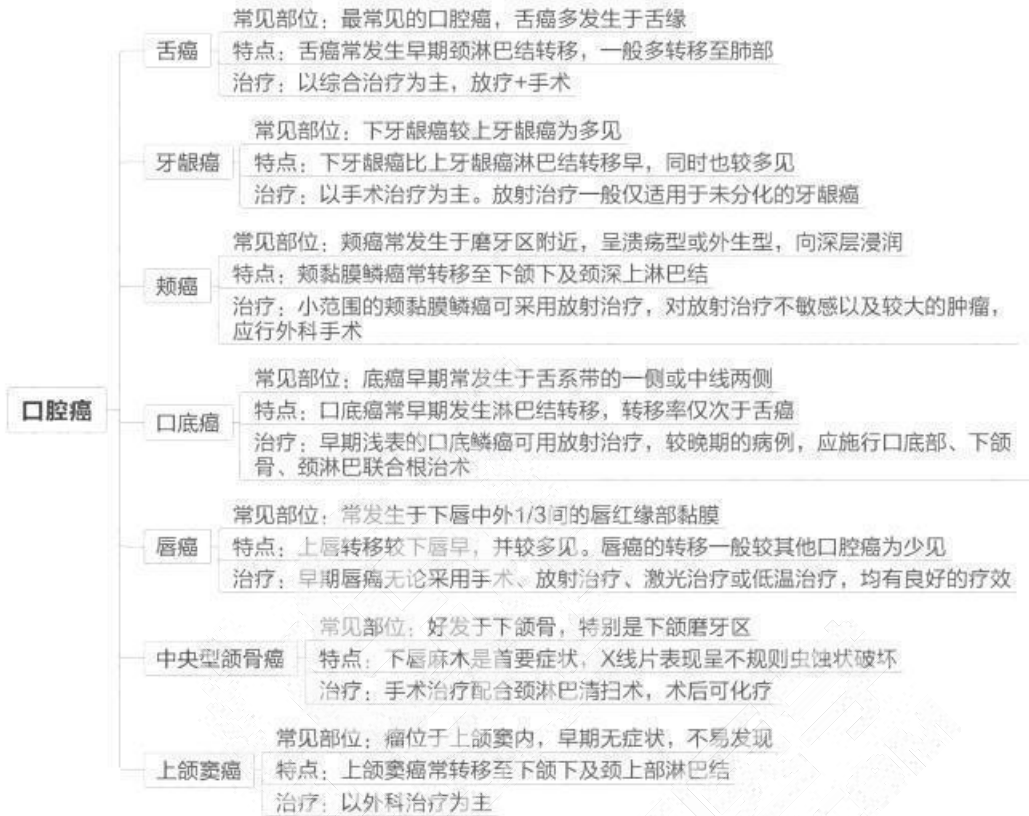




取区子人的迁按自，建立完整的区子服务网，业健

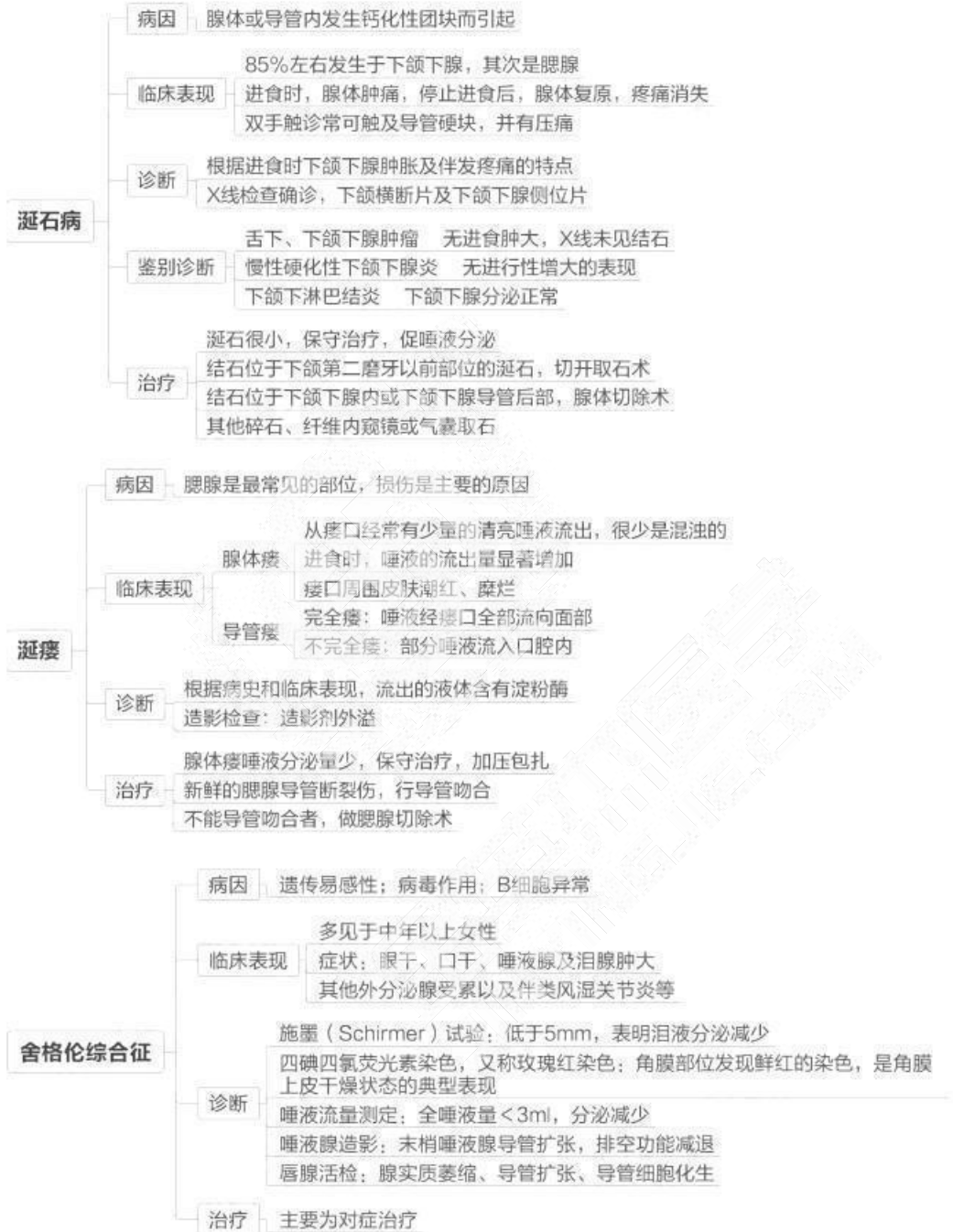
今苗本匠学教育 联系由话：100 606 1615

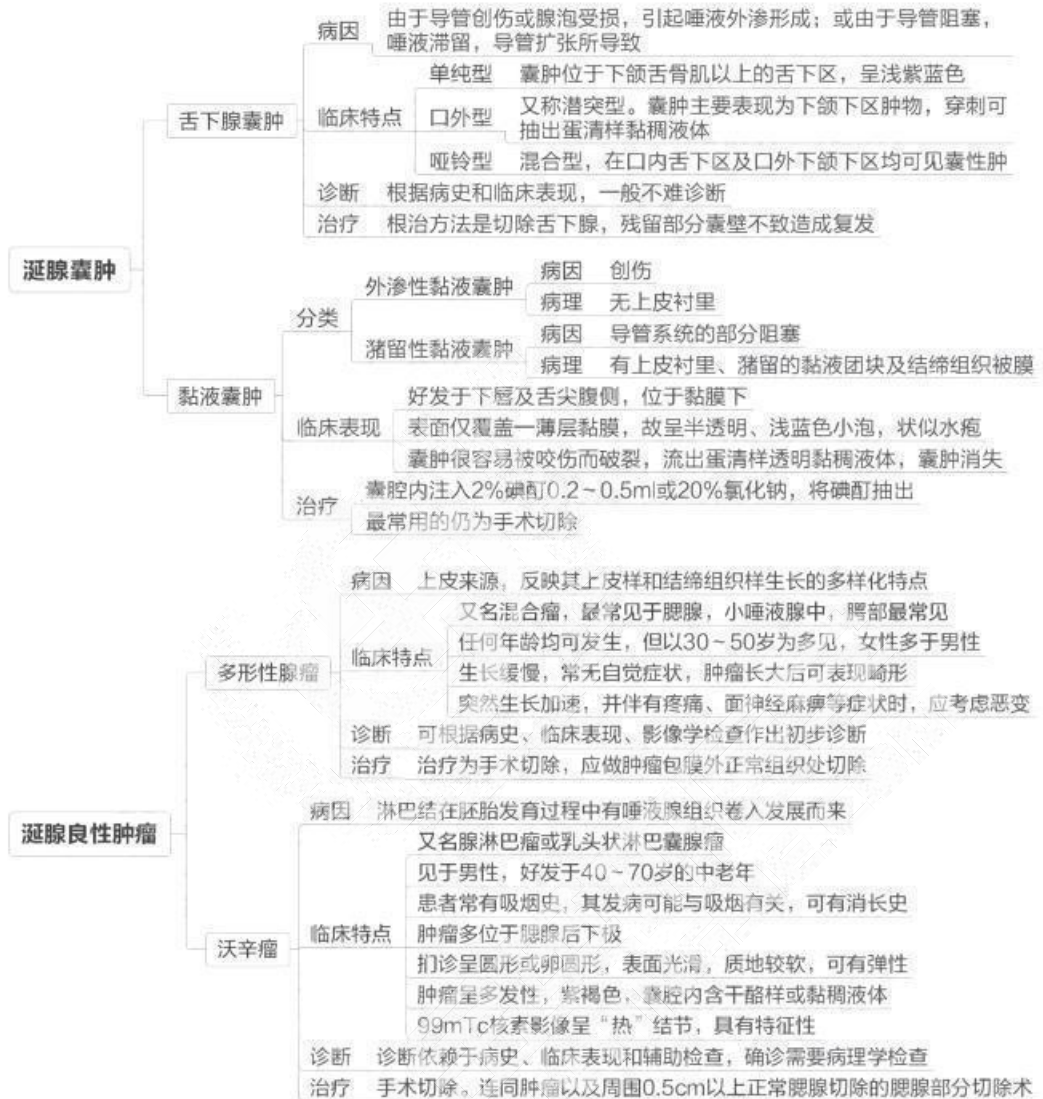

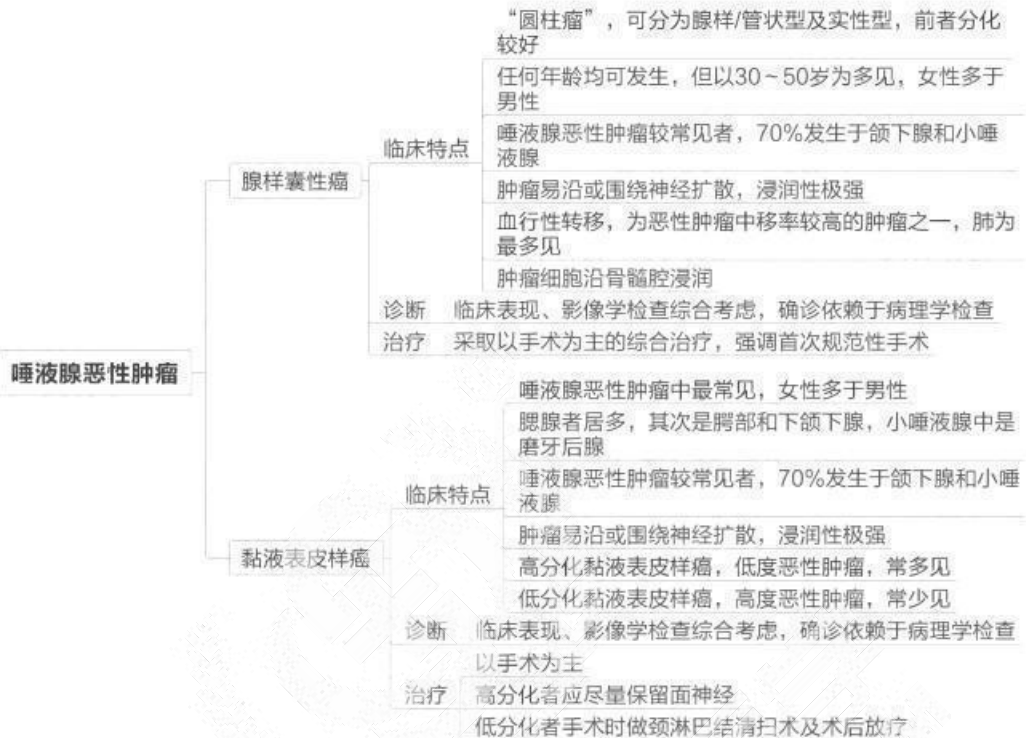


## 第八单元 唾液腺疾病

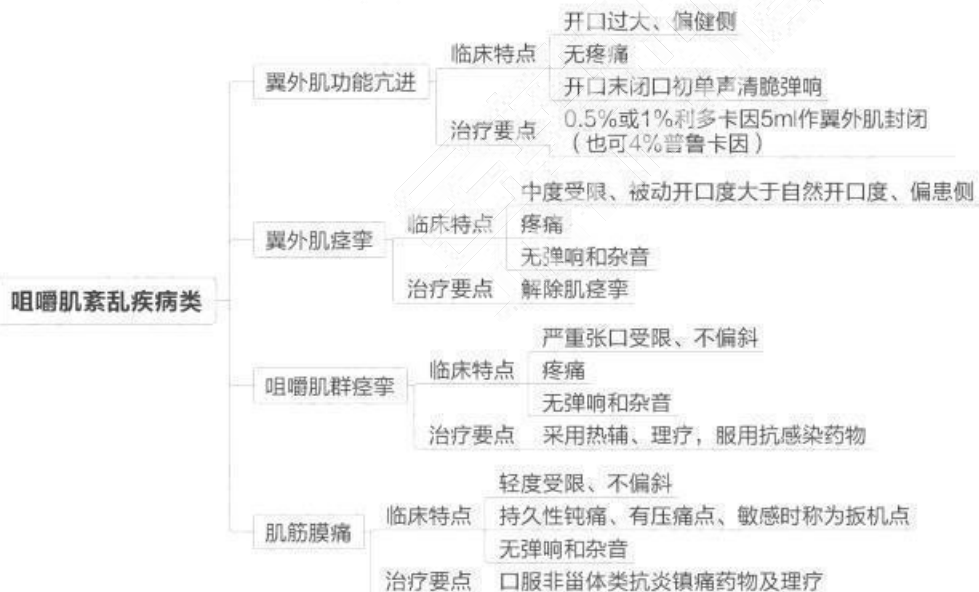
|       |          |   |
|-------|----------|---|
| 唾液腺炎症 | 急性化脓性腮腺炎 | <p><b>病因</b> 常见于腹部大手术以后，称为手术后腮腺炎<br/>常为单侧受累</p> <p><b>临床表现</b> 肿胀以耳垂为中心，呈硬性浸润，触痛明显<br/>腮腺导管口红肿，可见脓液自导管口溢出</p> <p><b>诊断</b> 根据病史和临床表现诊断。不宜做腮腺造影<br/>腮腺区淋巴结炎 没有唾液腺分泌异常</p> <p><b>鉴别诊断</b> 流行性腮腺炎 发热史，淀粉酶明显增高<br/>咬肌间隙感染 没有唾液腺分泌异常</p> <p><b>治疗</b> 全身抗炎治疗，局部切开引流</p>  |
|       | 慢性复发性腮腺炎 | <p><b>病因</b> 儿童复发性腮腺炎 腮腺发育不全<br/>免疫功能低下<br/>细菌逆行感染（为主）<br/>成人复发性腮腺炎 童复发性腮腺炎迁延未愈而来<br/>5岁左右常见。男性稍多于女性</p> <p><b>临床表现</b> 腮腺反复肿胀，仅有轻度水肿，皮肤可潮红<br/>导管口有脓液或胶冻状液体溢出</p> <p><b>诊断</b> 造影见末梢导管呈点状、球状扩张，排空迟缓</p> <p><b>鉴别诊断</b> 流行性腮腺炎 传染病史，唾液分泌正常<br/>舍格伦综合征 主导管边缘毛糙，呈葱皮样</p> <p><b>治疗</b> 具有自愈性，以增强抵抗力、防止继发感染、减少复发</p>  |
|       | 慢性阻塞性腮腺炎 | <p><b>病因</b> 导管结石或异物引起</p> <p><b>临床表现</b> 男性多于女性，大多发生于中年。多为单侧<br/>肿胀与进食有关；发作次数变异较大<br/>导管口流出“雪花样”或蛋清样唾液</p> <p><b>诊断</b> 诊断主要根据临床表现及腮腺造影<br/>腮腺造影示主导管、叶间、小叶间导管部分狭窄、部分扩张，呈腊肠样改变</p> <p><b>鉴别诊断</b> 慢性复发性腮腺炎 末梢导管呈点状、球状扩张<br/>慢性阻塞性腮腺炎 主导管呈腊肠样改变<br/>舍格伦综合征 主导管呈葱皮样或花边样改变</p> <p><b>治疗</b> 保守治疗（病因）或手术治疗（导管结扎术）</p> |

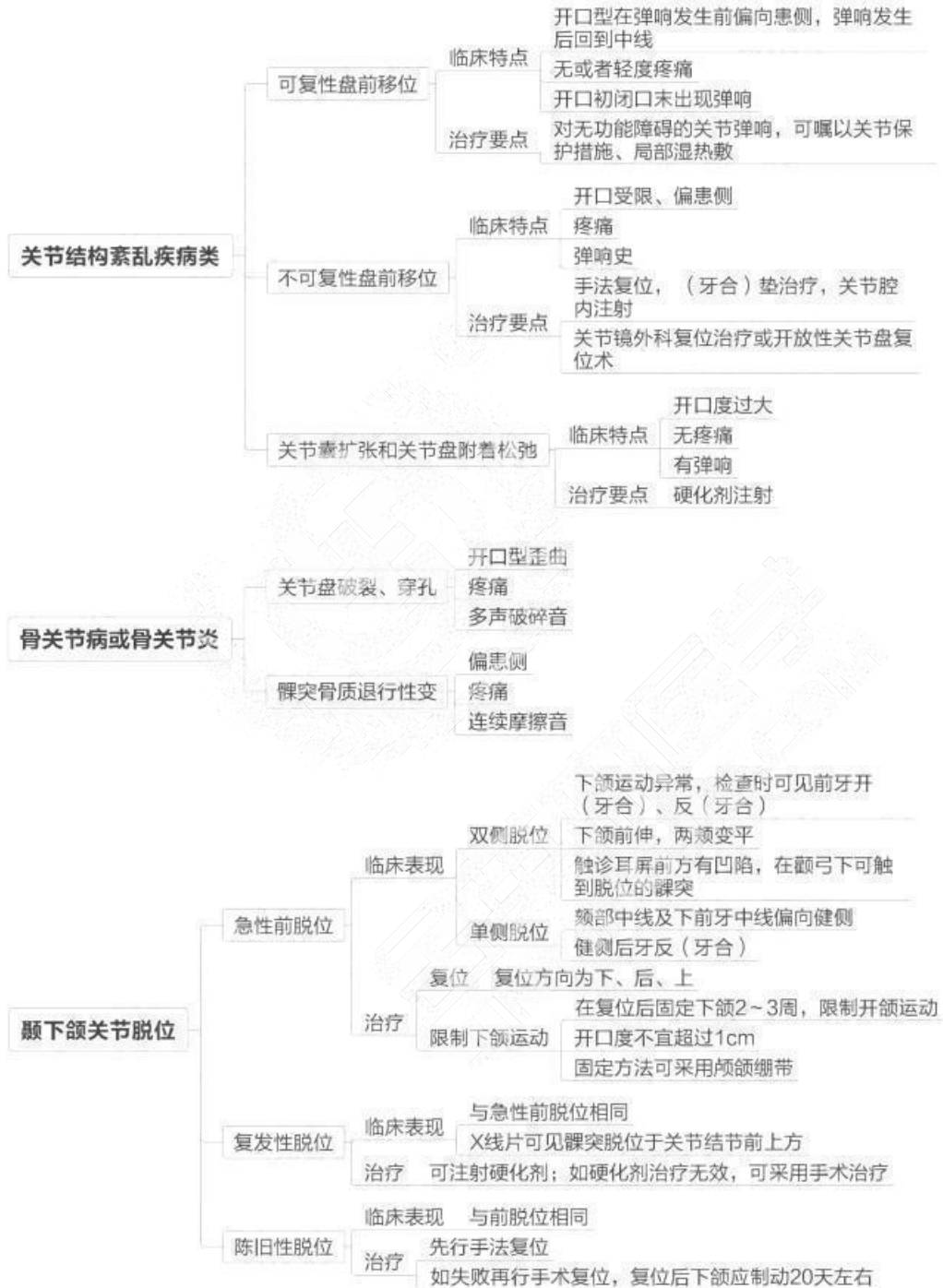



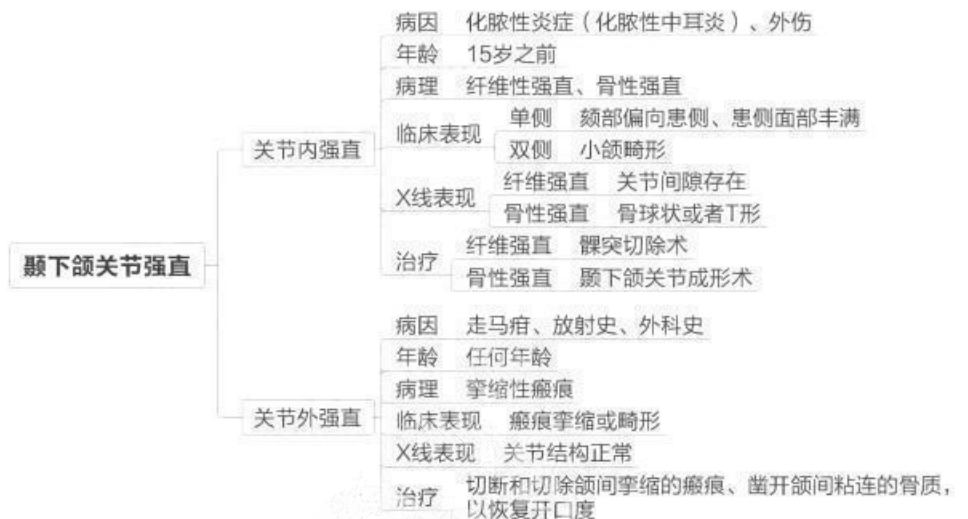


## 第九单元 颞下颌关节疾病

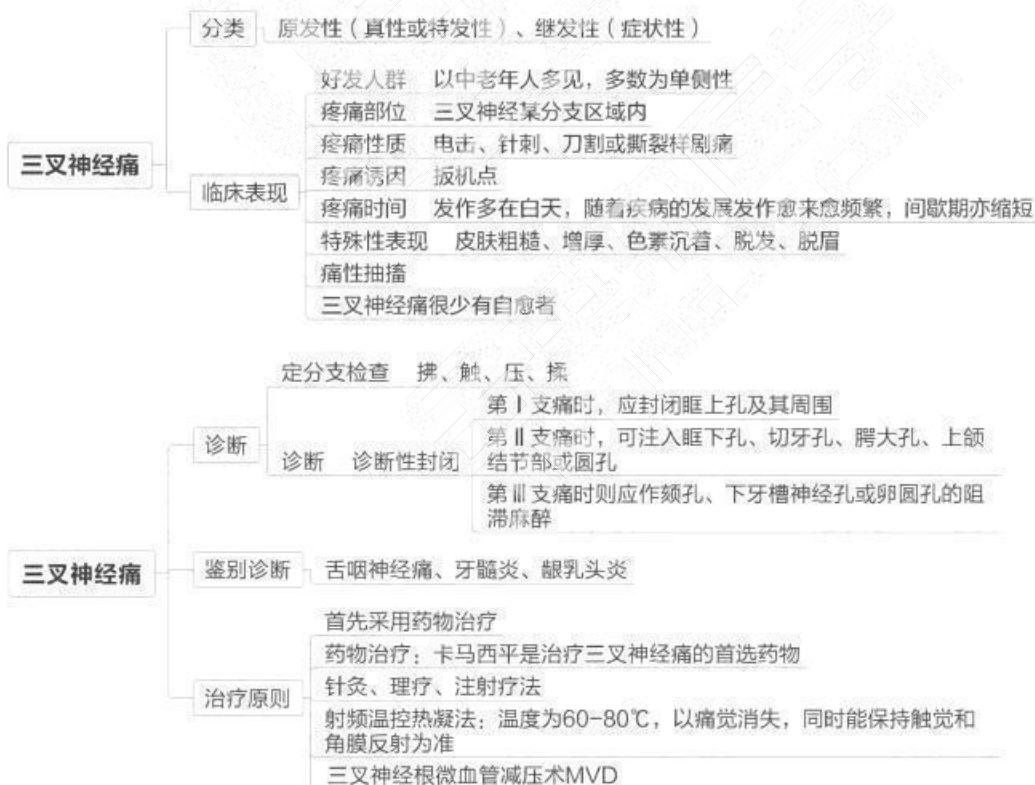


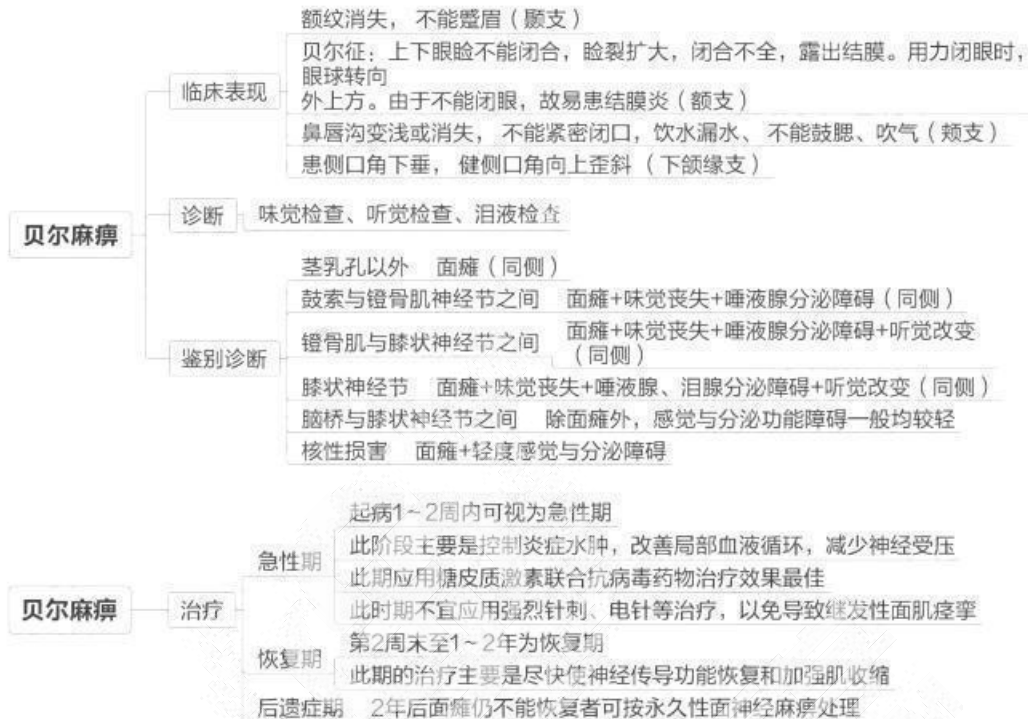




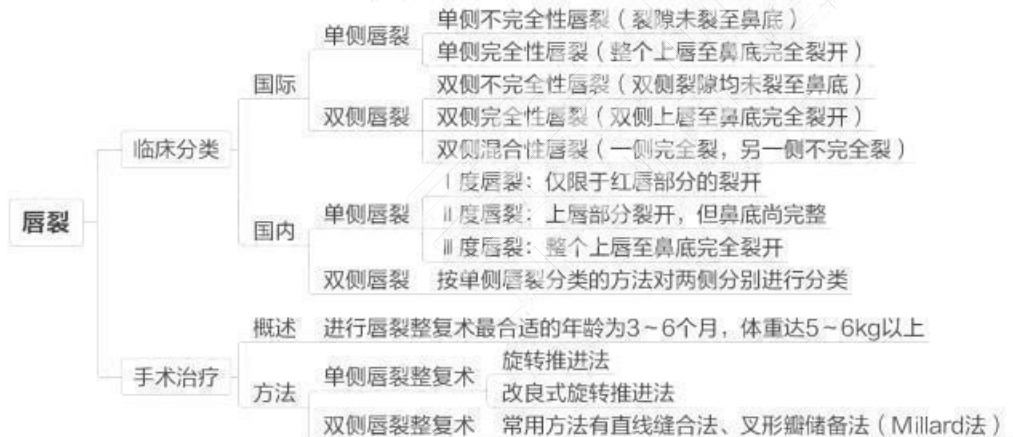


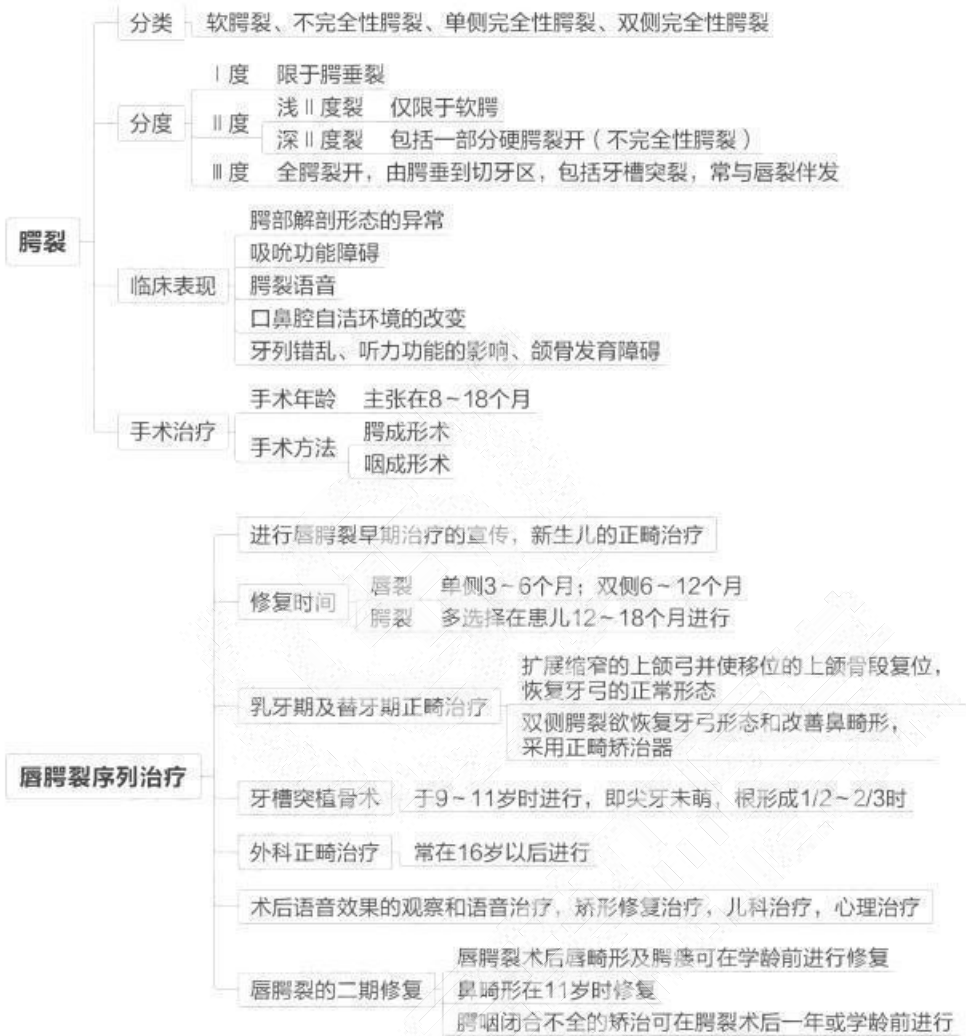
## 第十单元 颌面部神经疾患



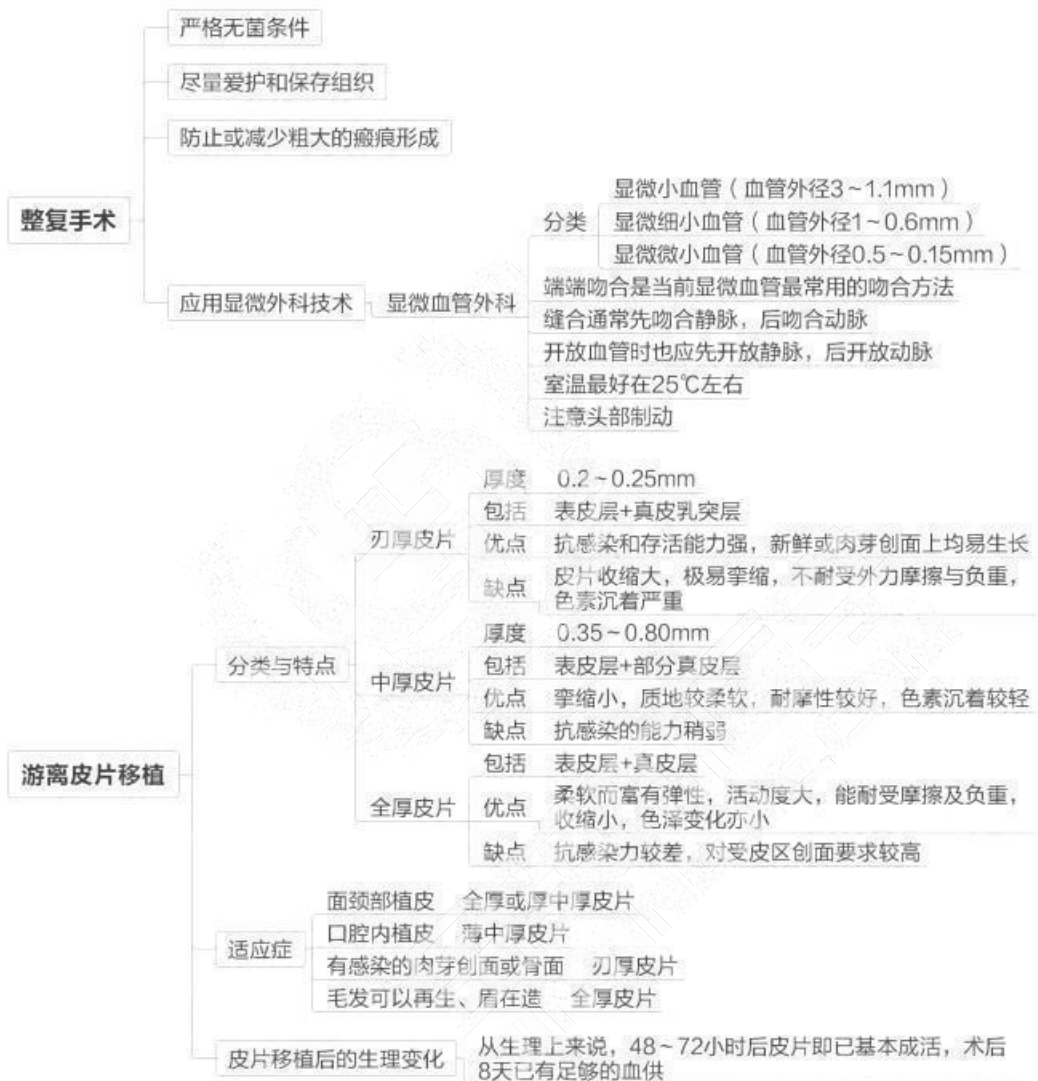


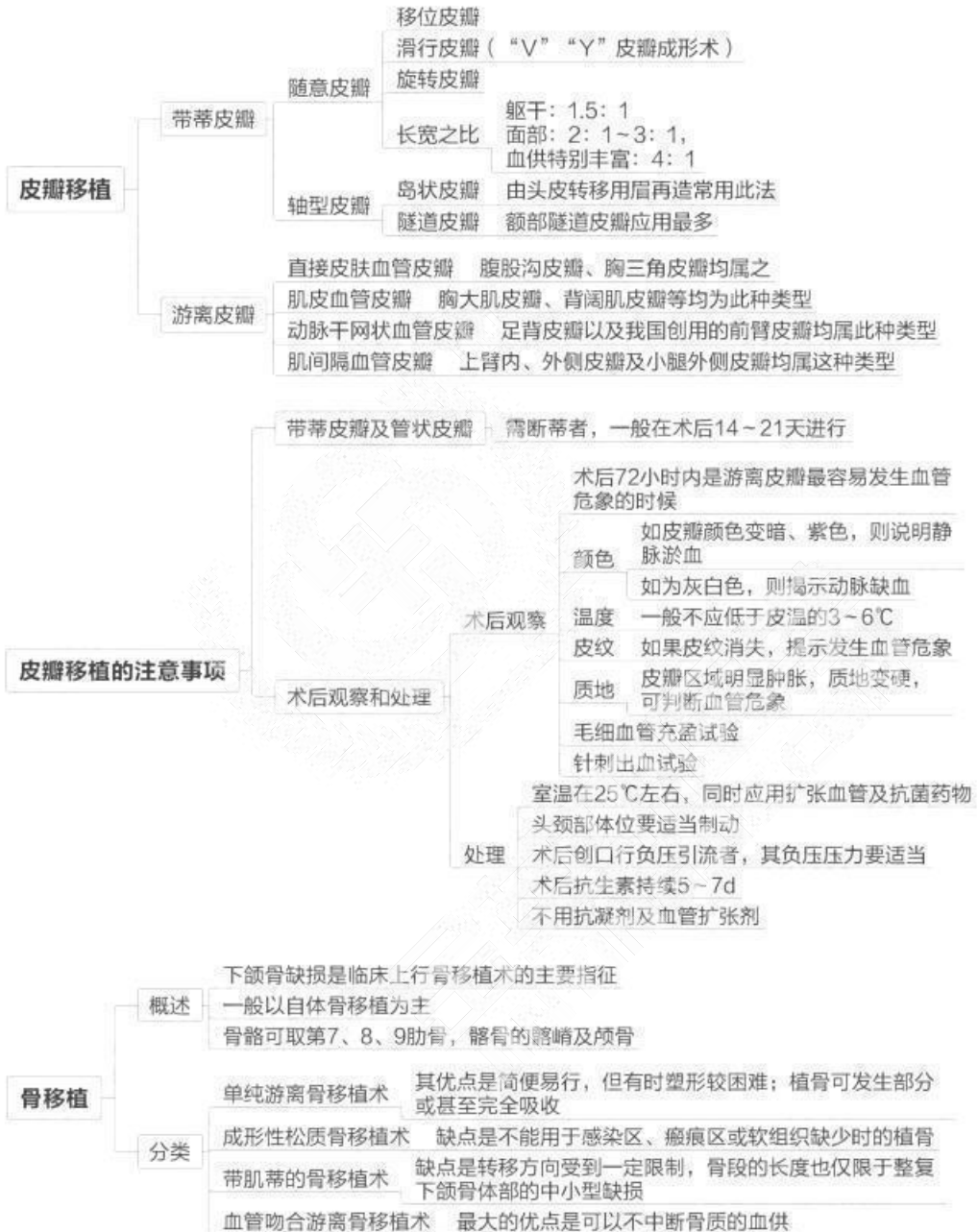
## 第十一单元 先天性唇腭裂





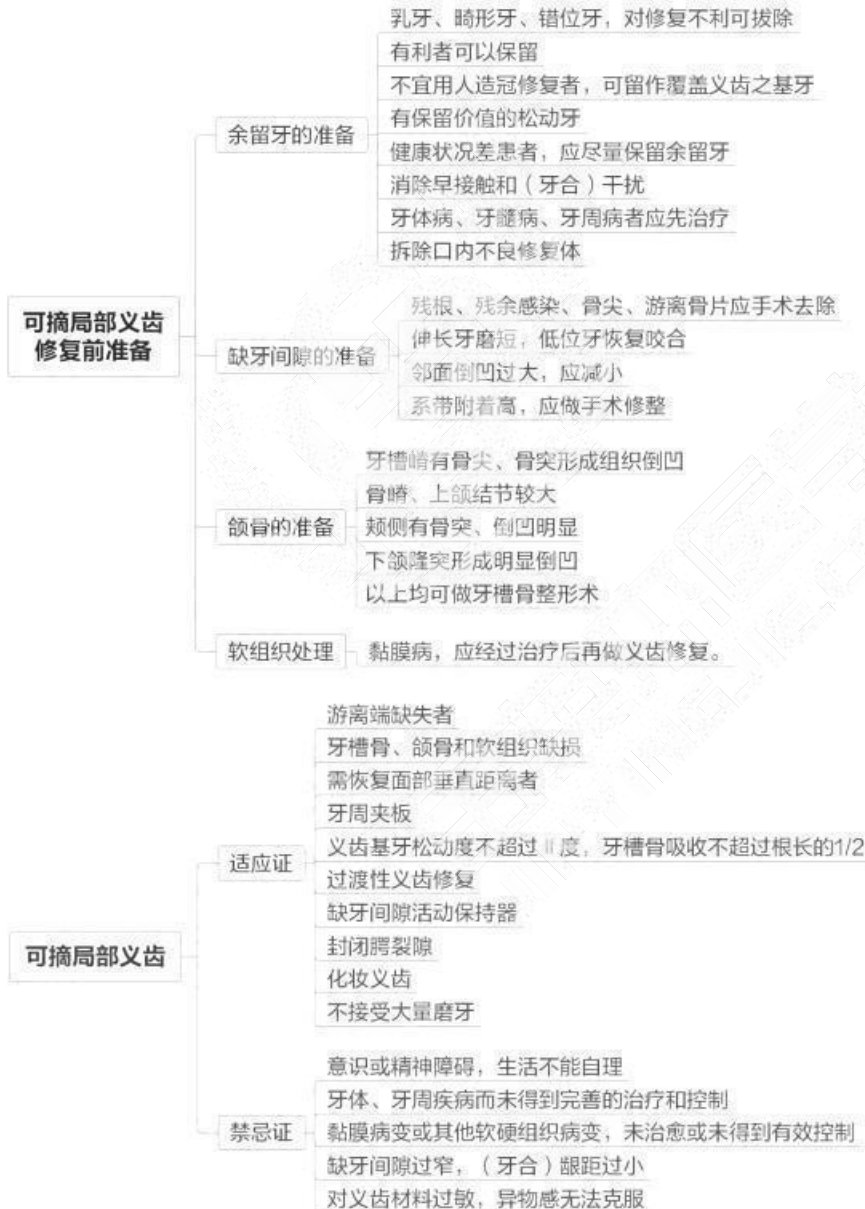
## 第十二单元 牙颌面畸形（助理不考）

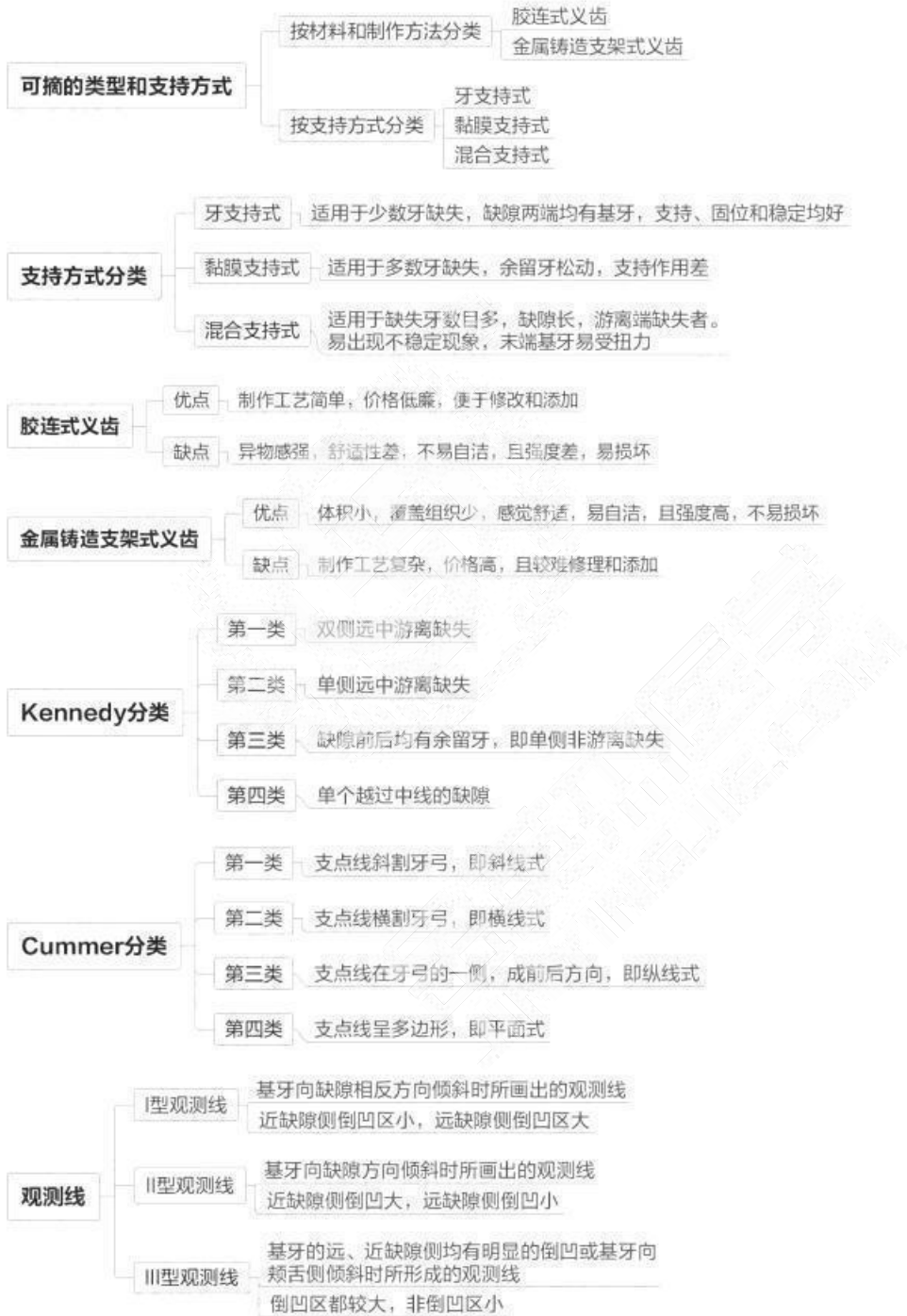

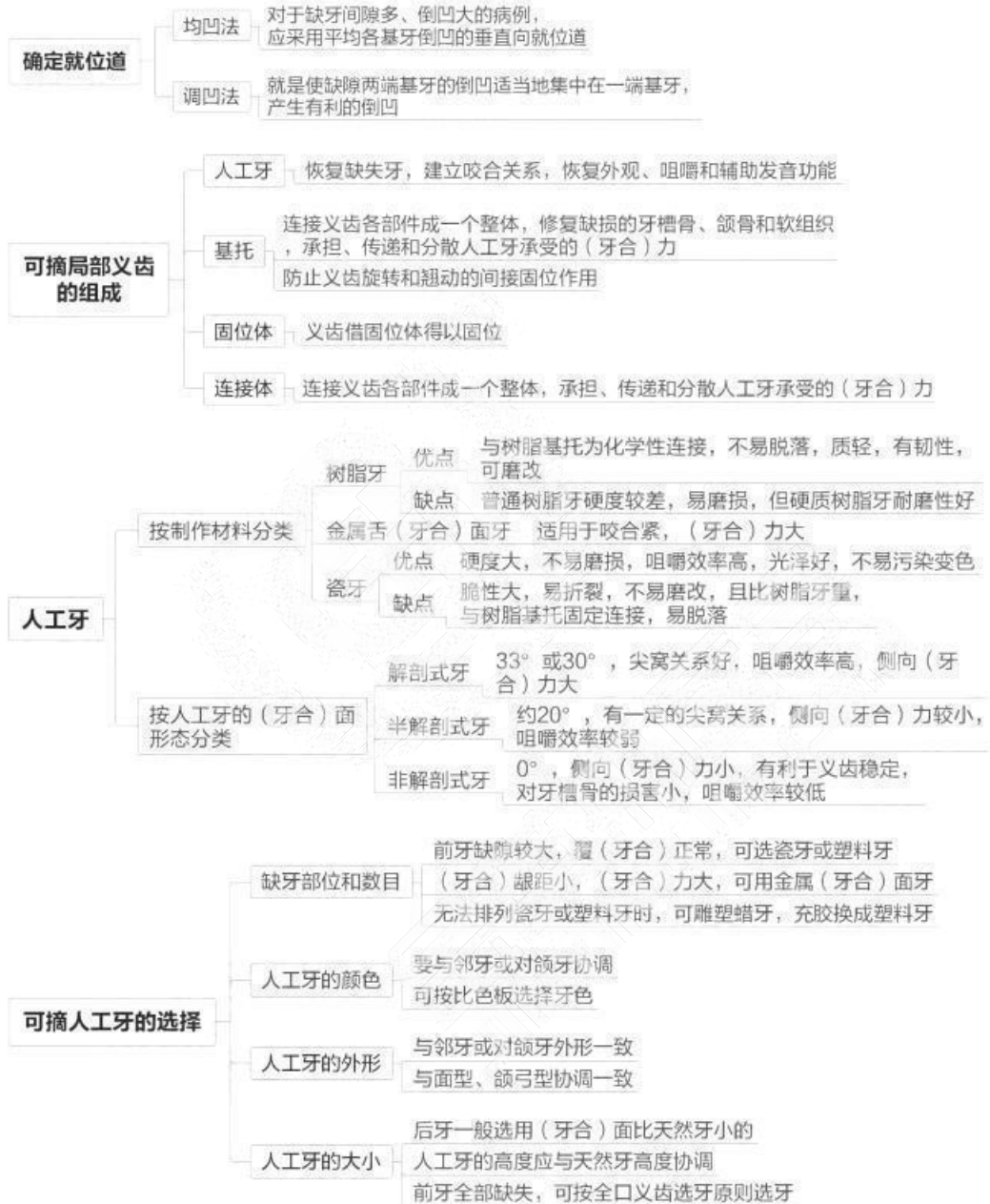


## 第五章 口腔修复学

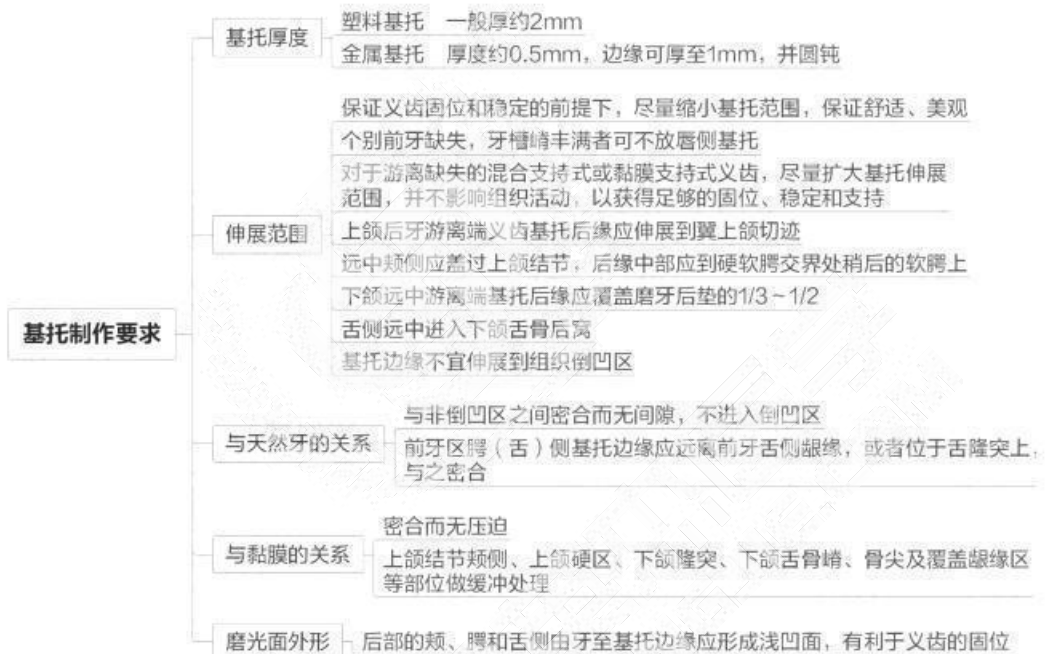
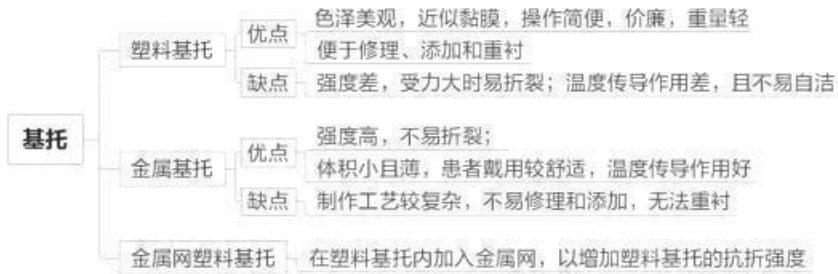
### 第一单元 牙列缺损

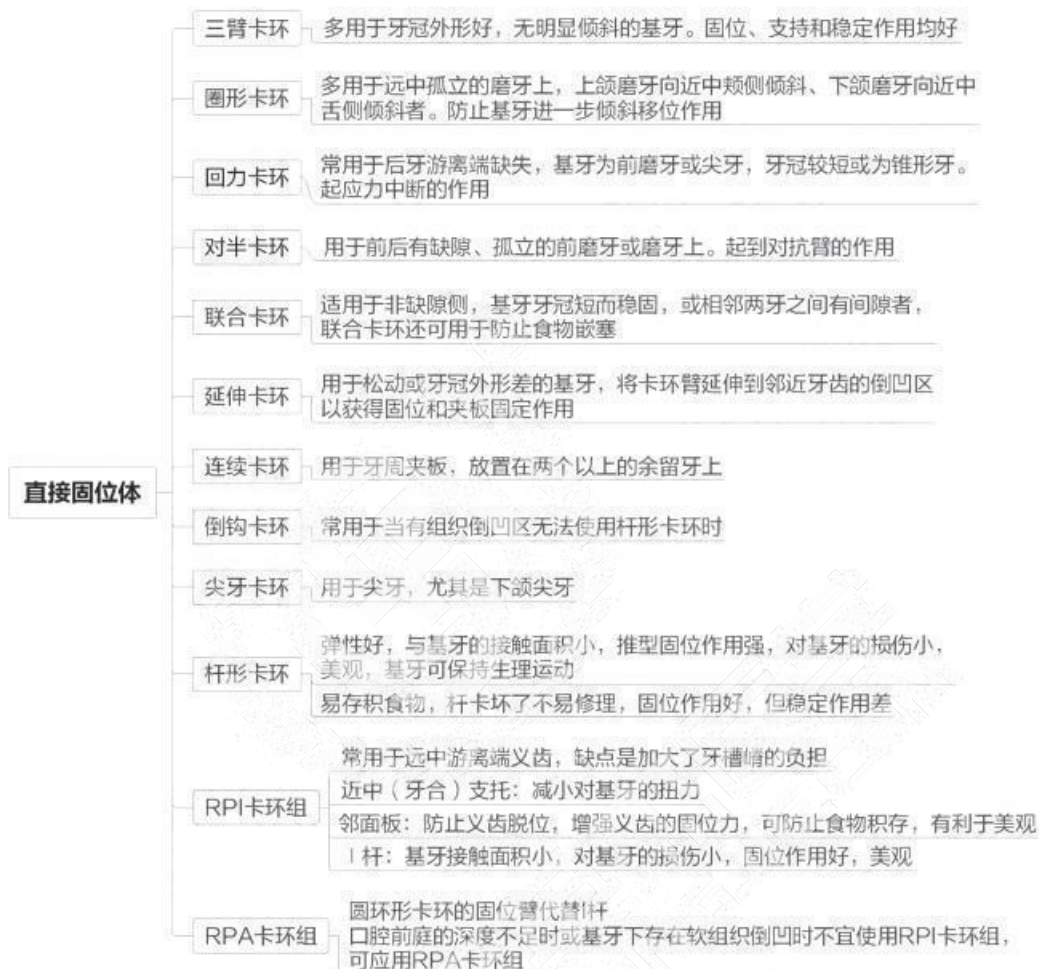

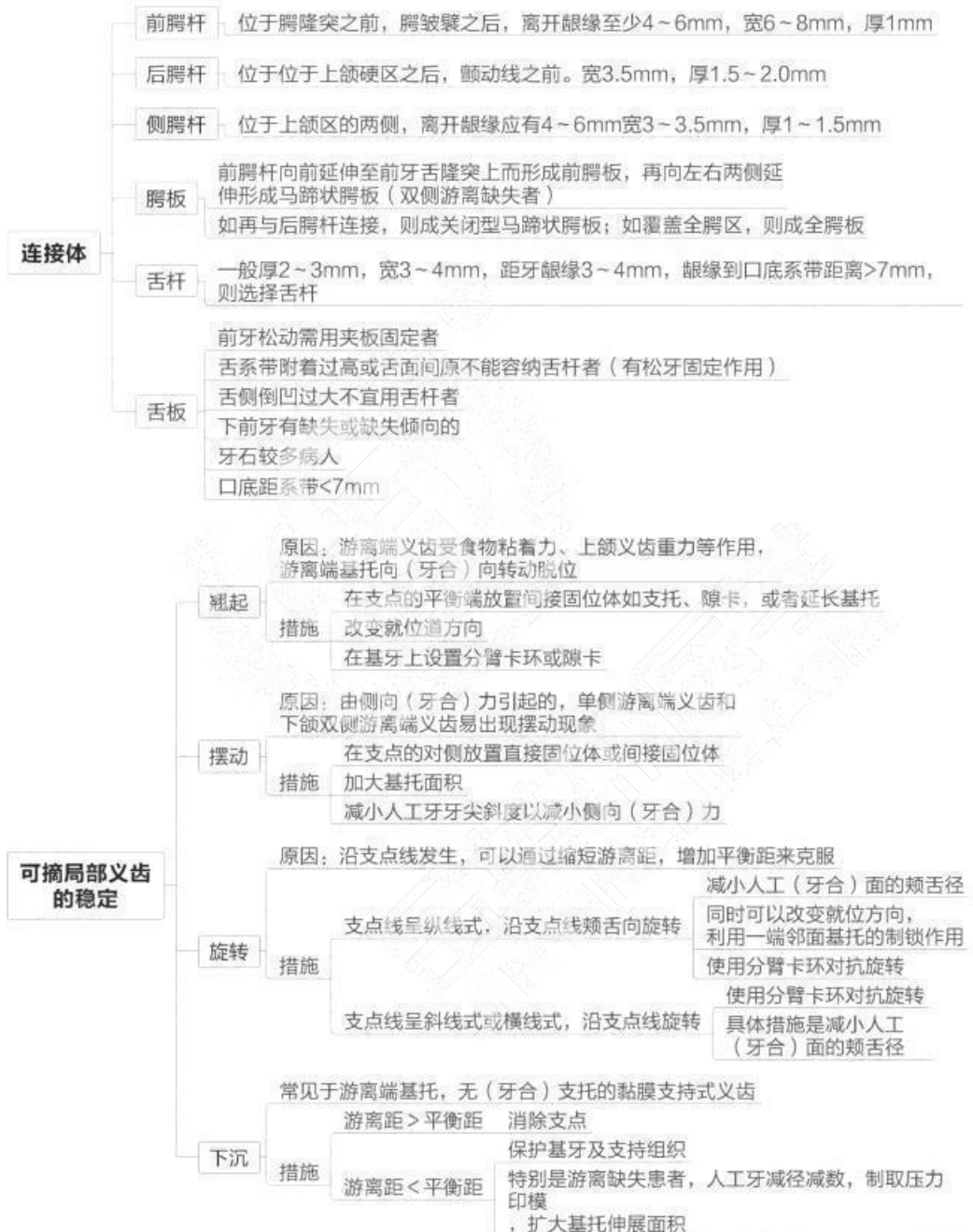


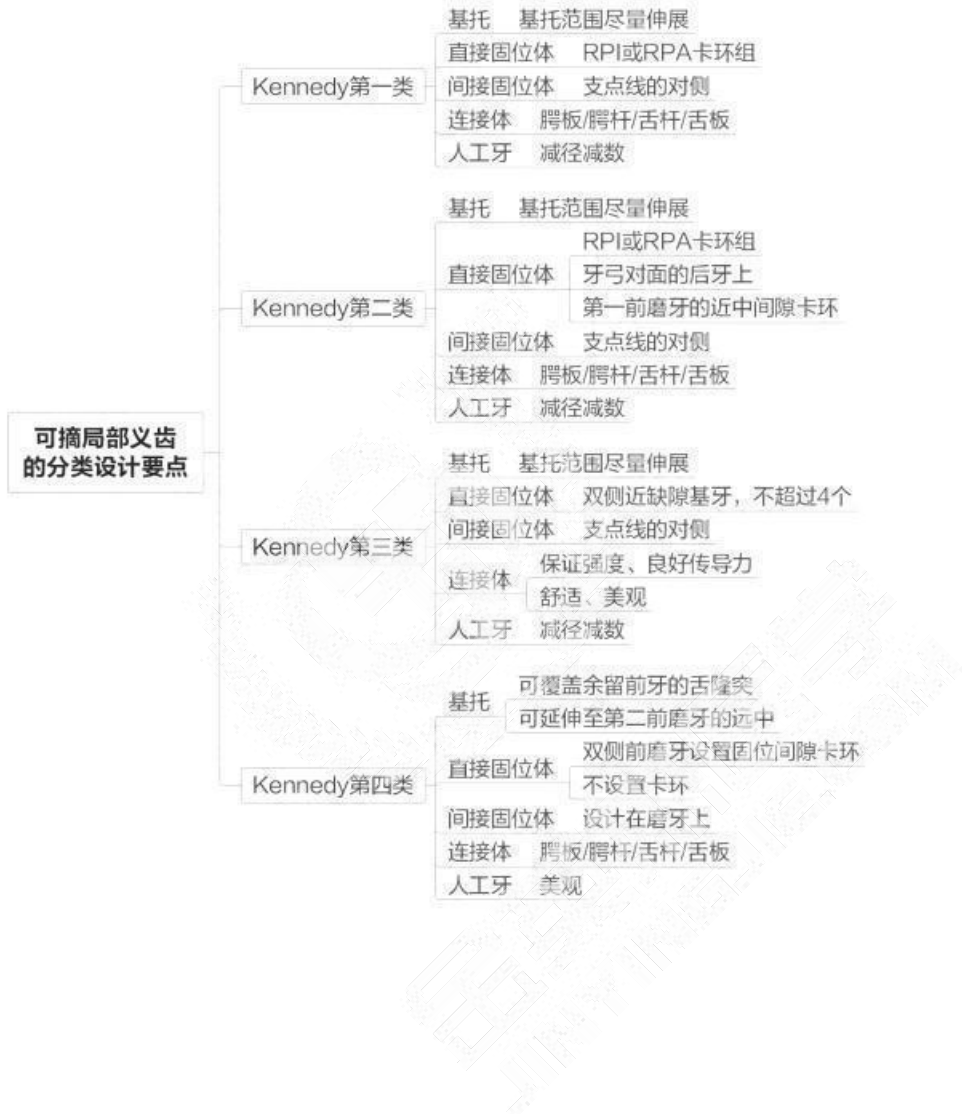



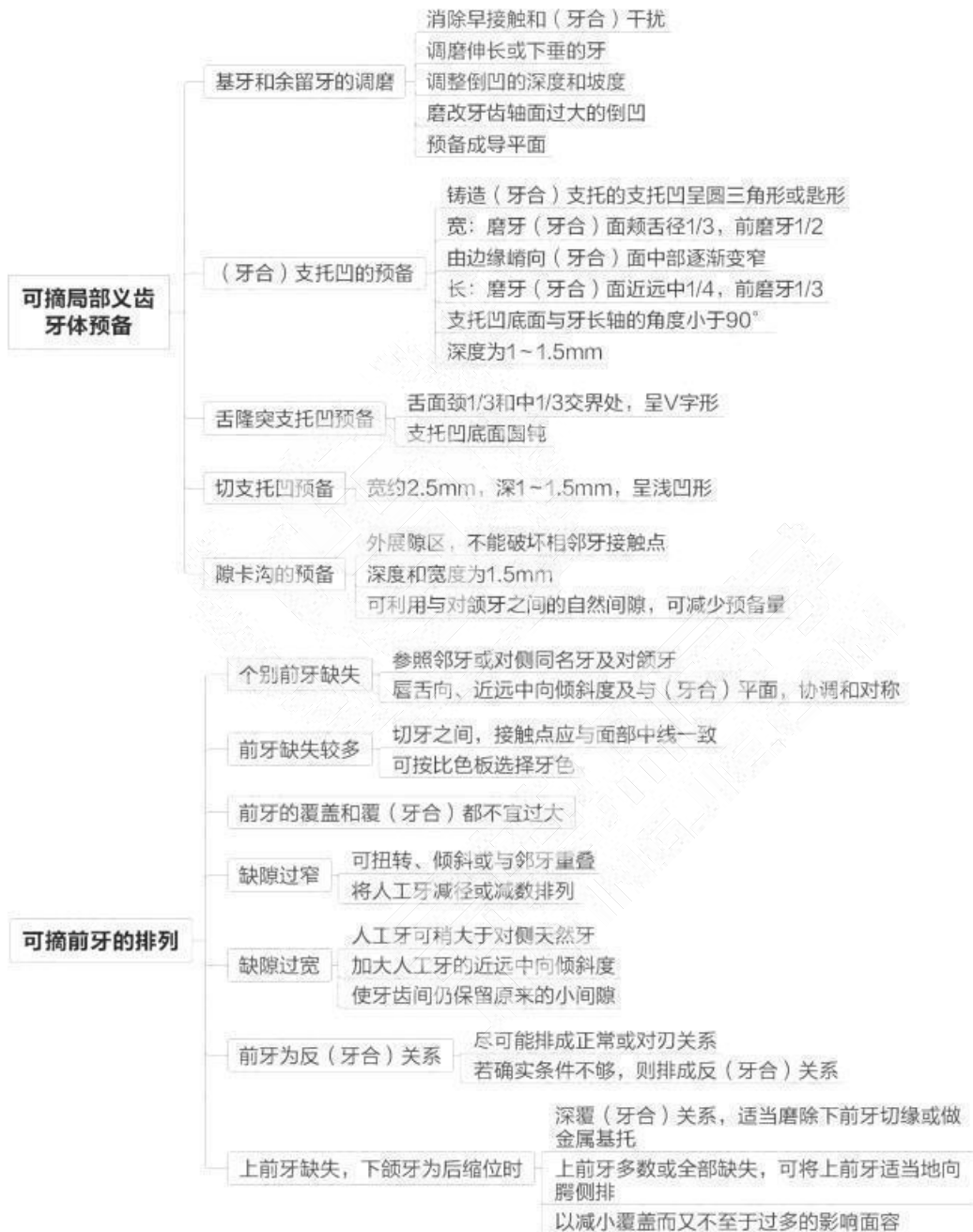
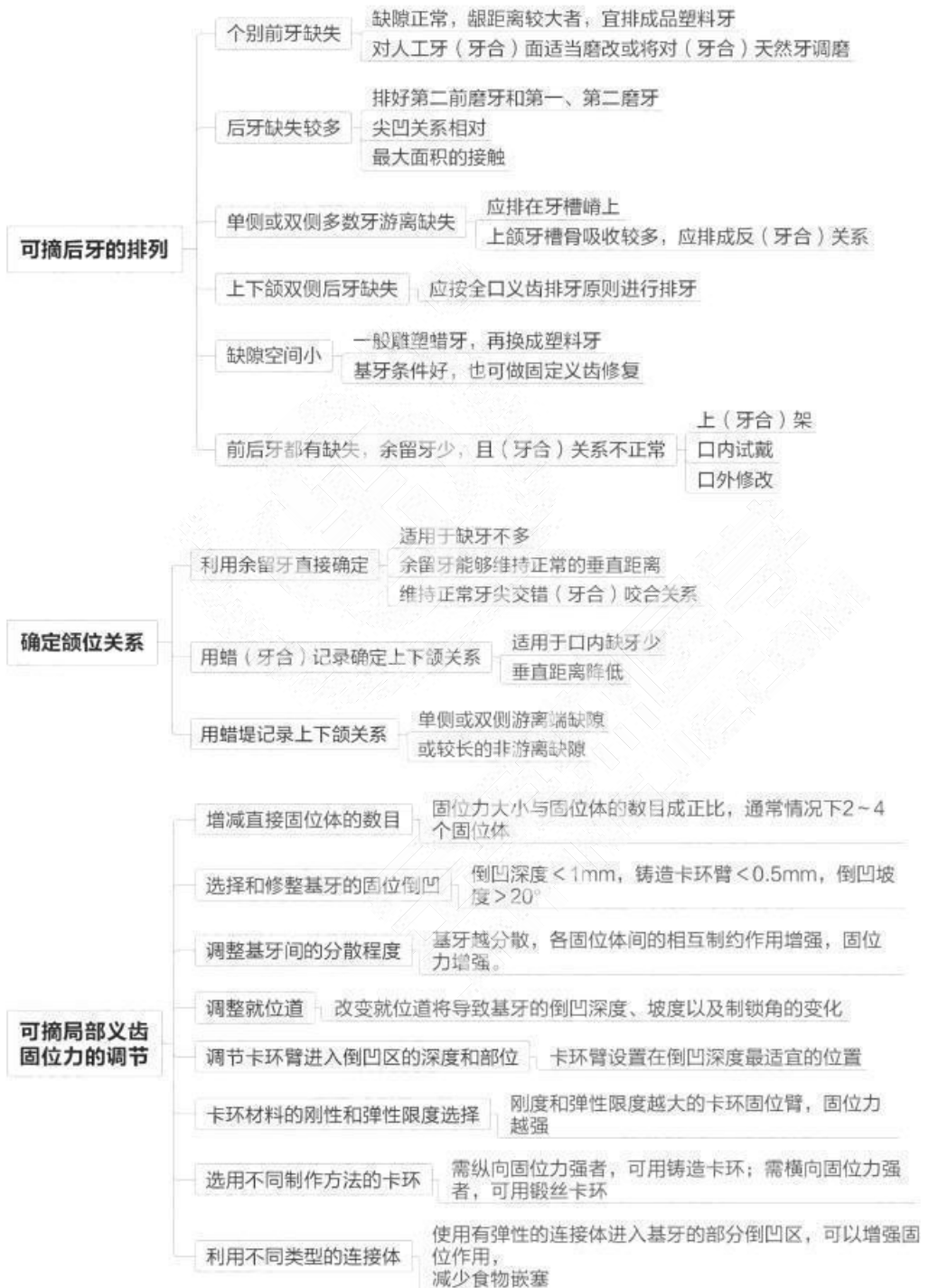






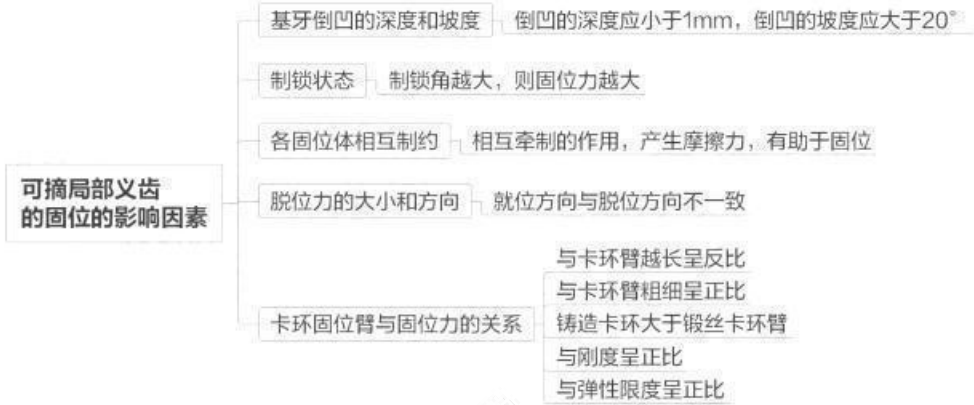






取区子人的迁按自，建立完整的区子服务，业健

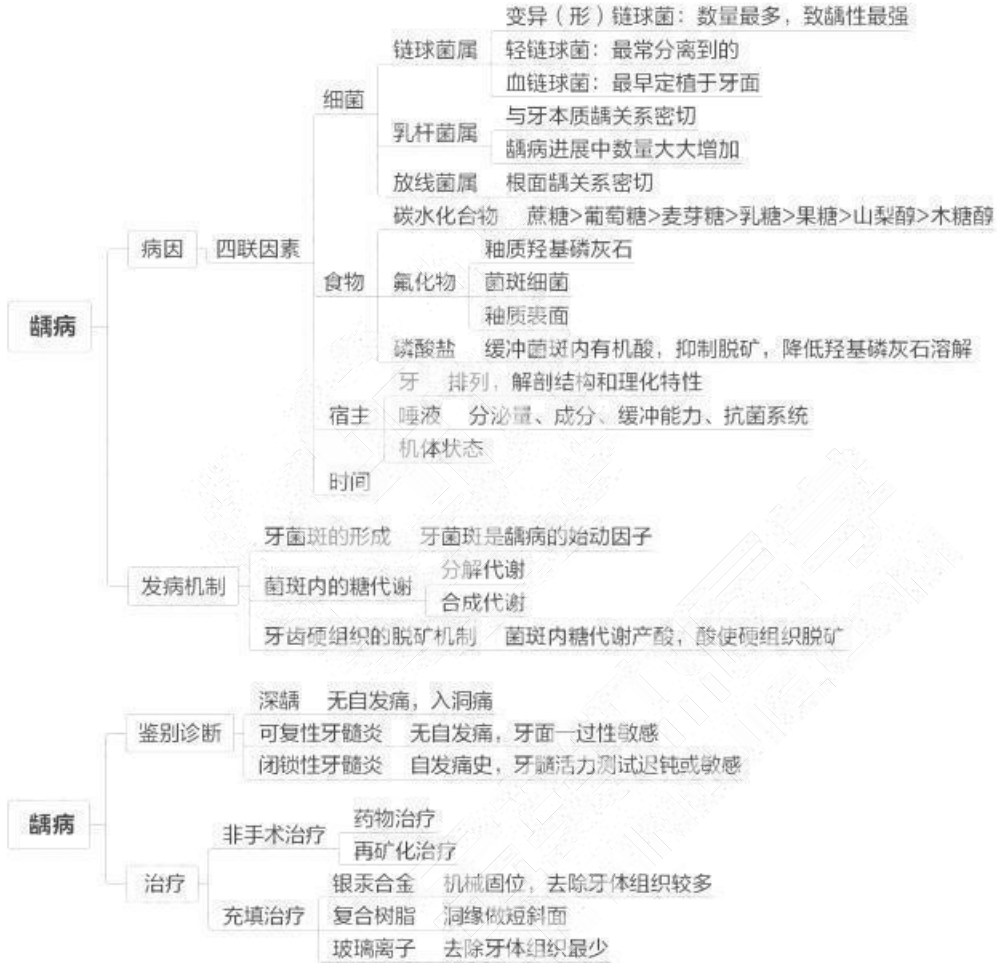今苗本匠学教育 联系由话：100 606 1615

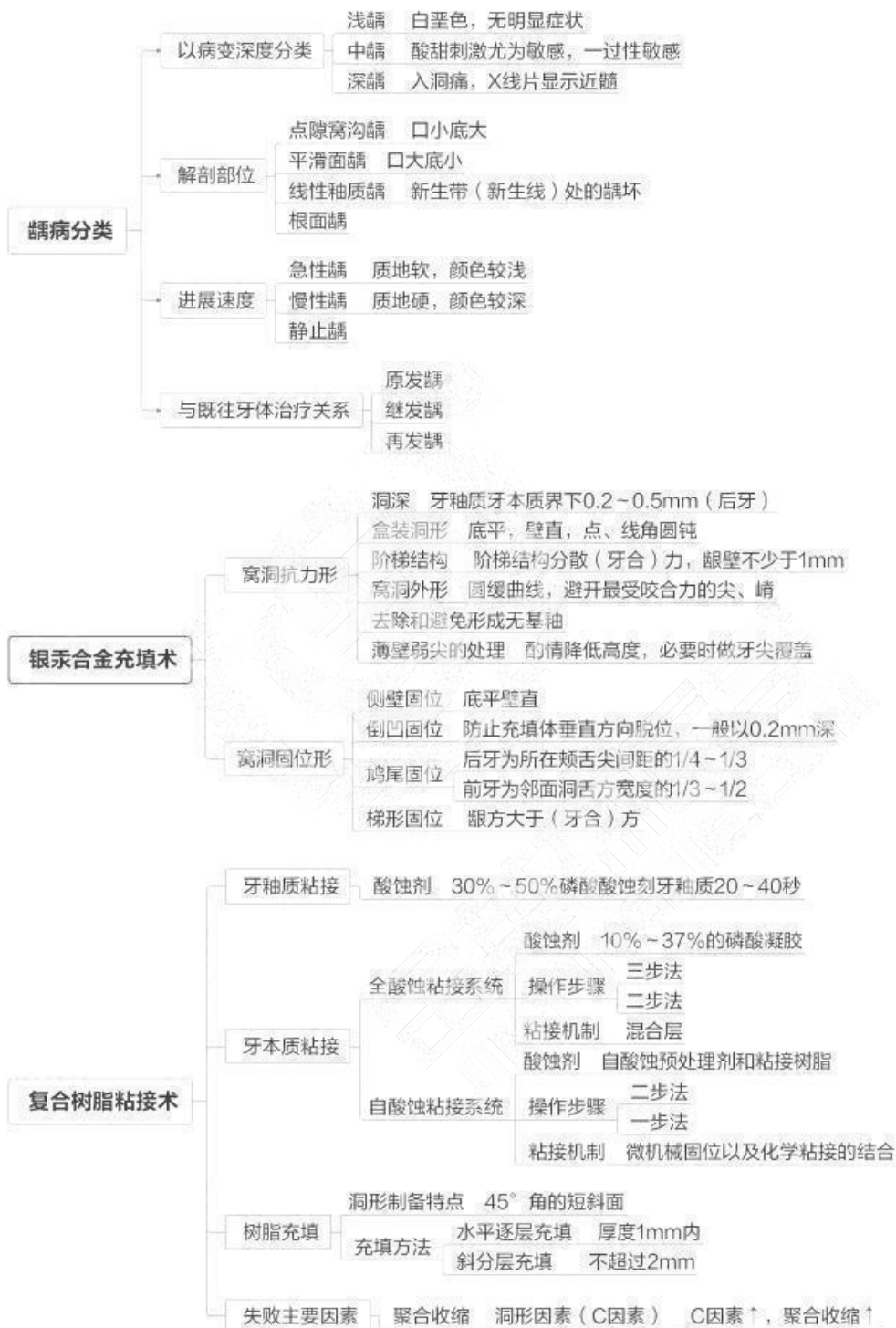

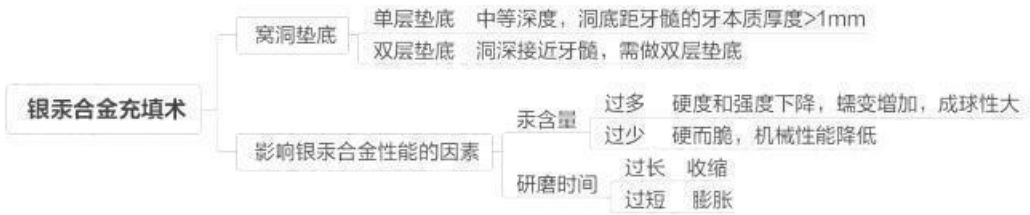


## 第六章 牙体牙髓病学

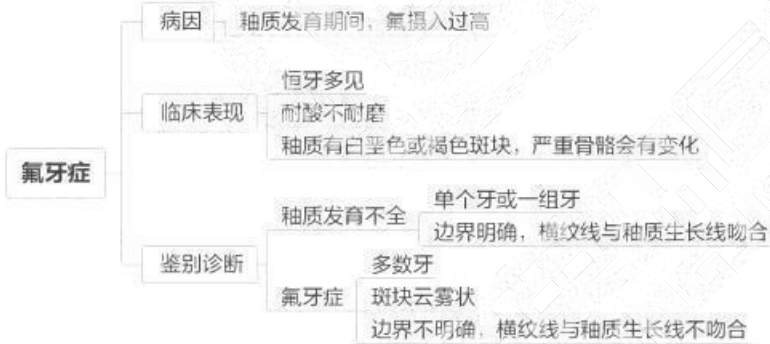
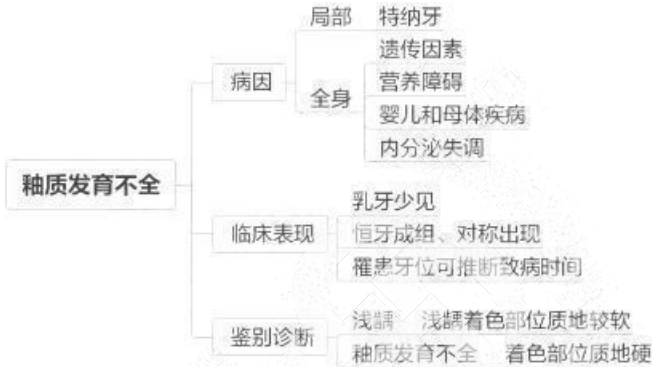
### 第一单元 龋病



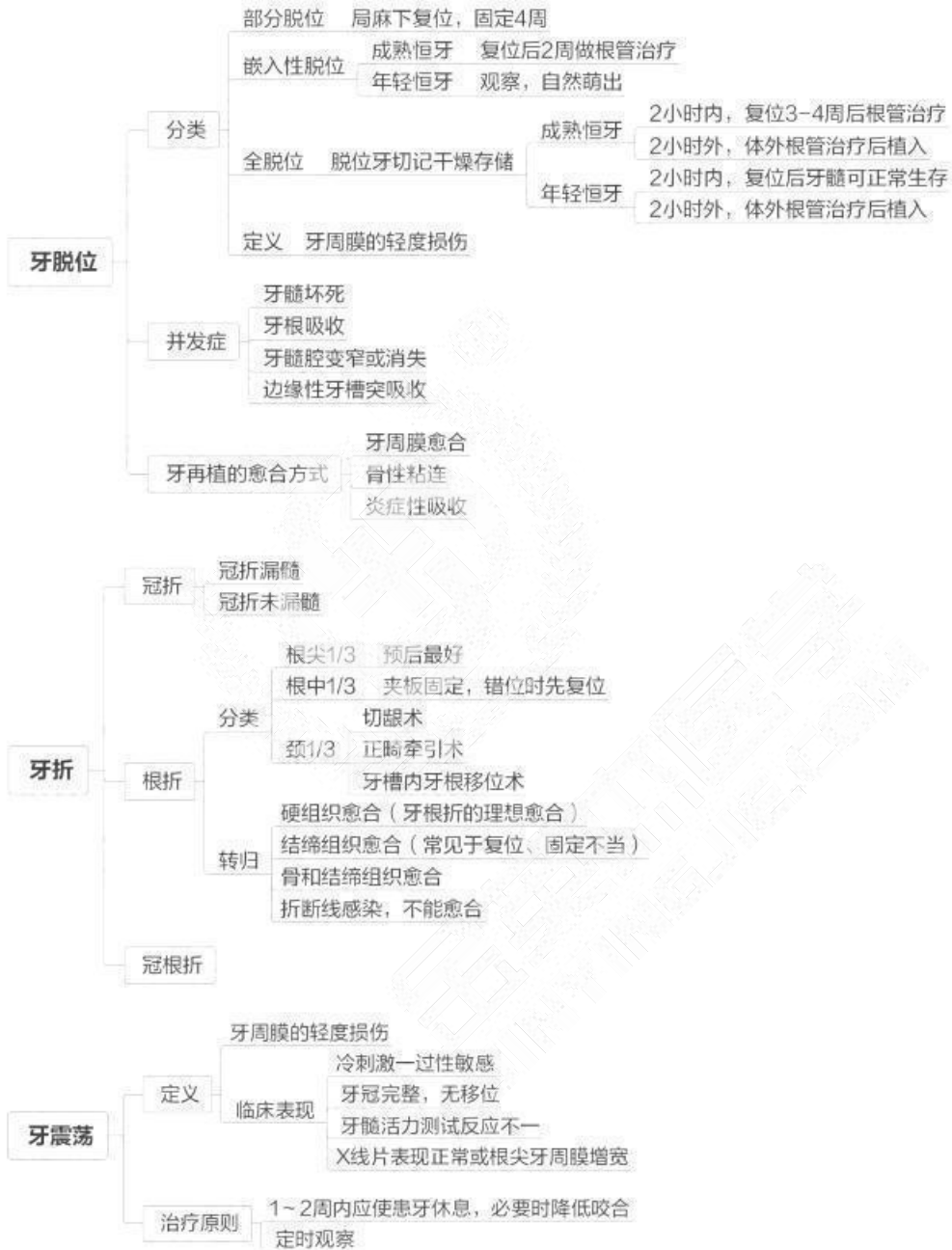



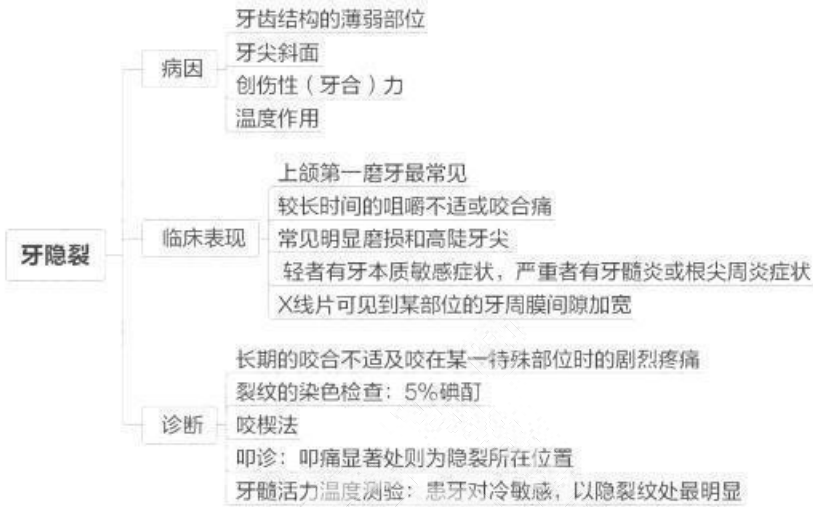
## 第二单元 牙发育异常



### 第三单元 牙急性损伤

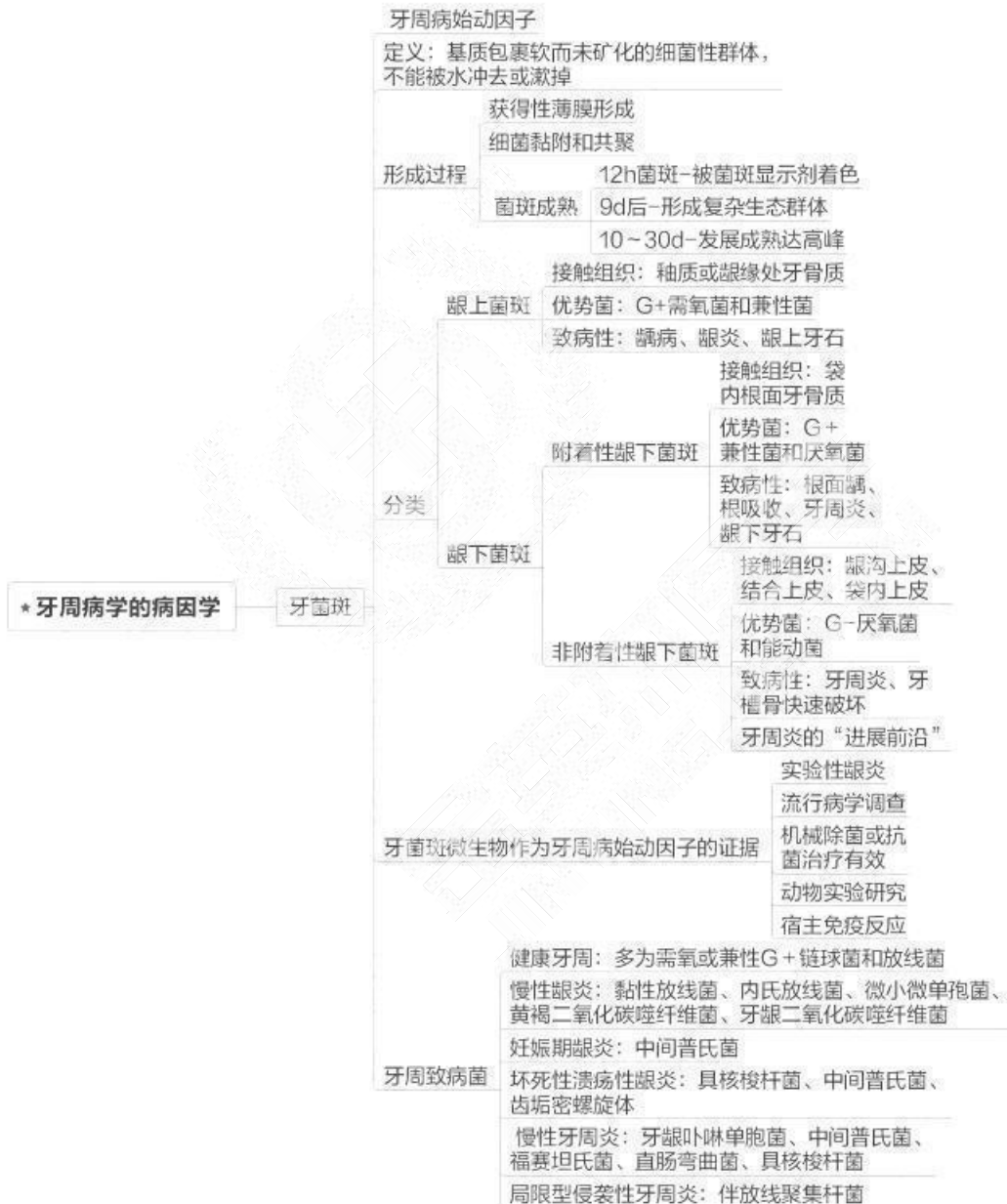


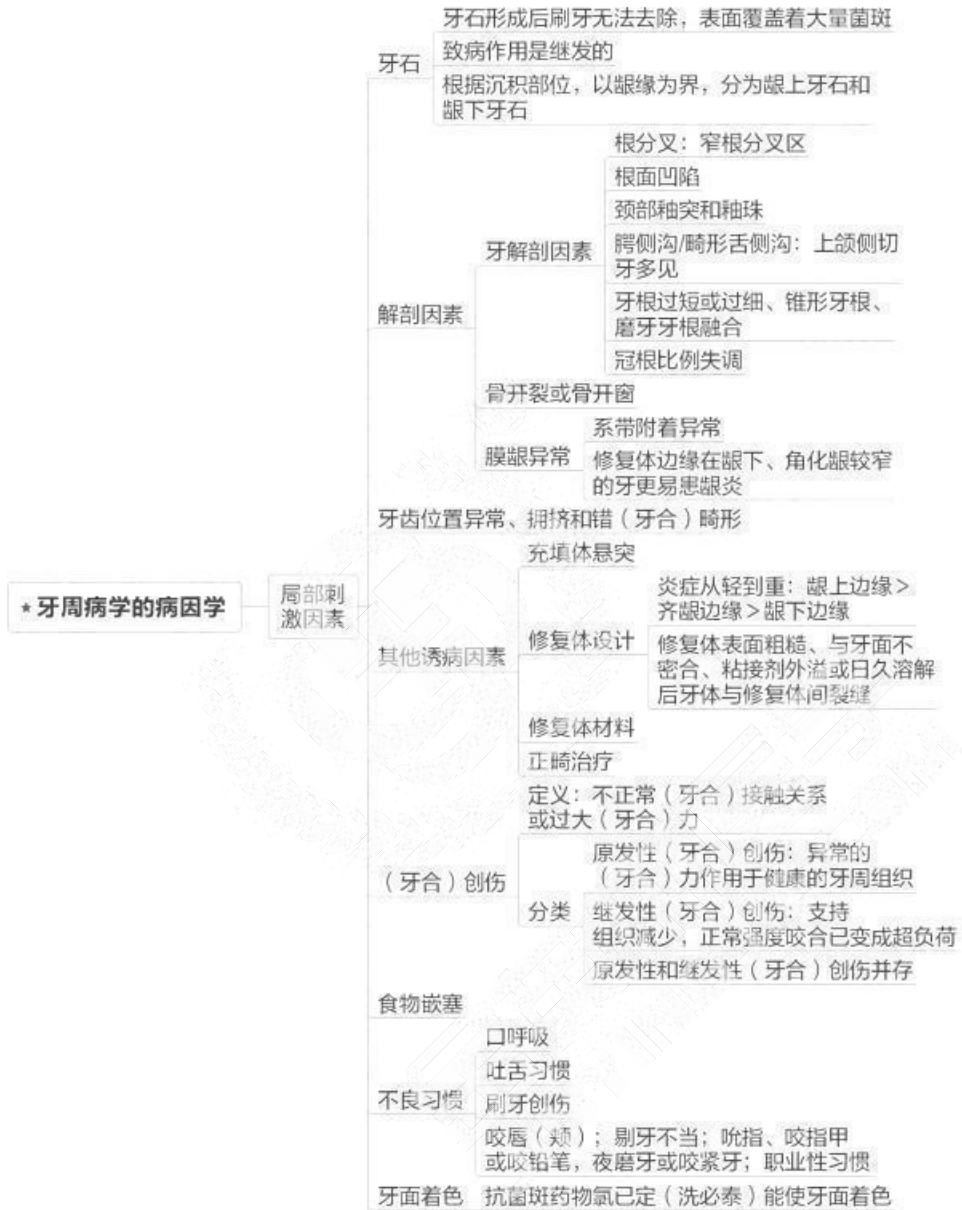
## 第四单元 牙慢性损伤

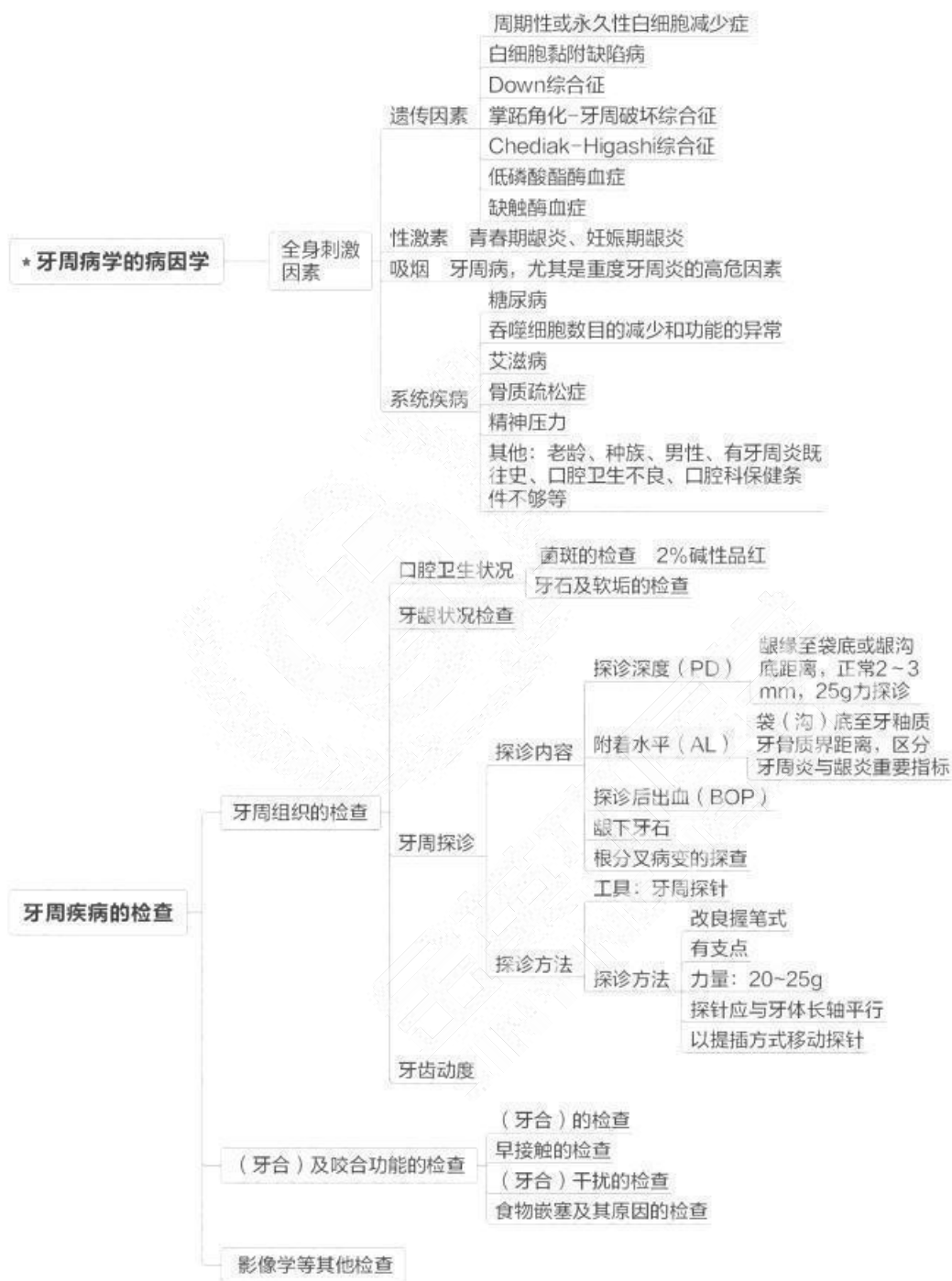

## 第七章 牙周病学

### 第一单元 概述

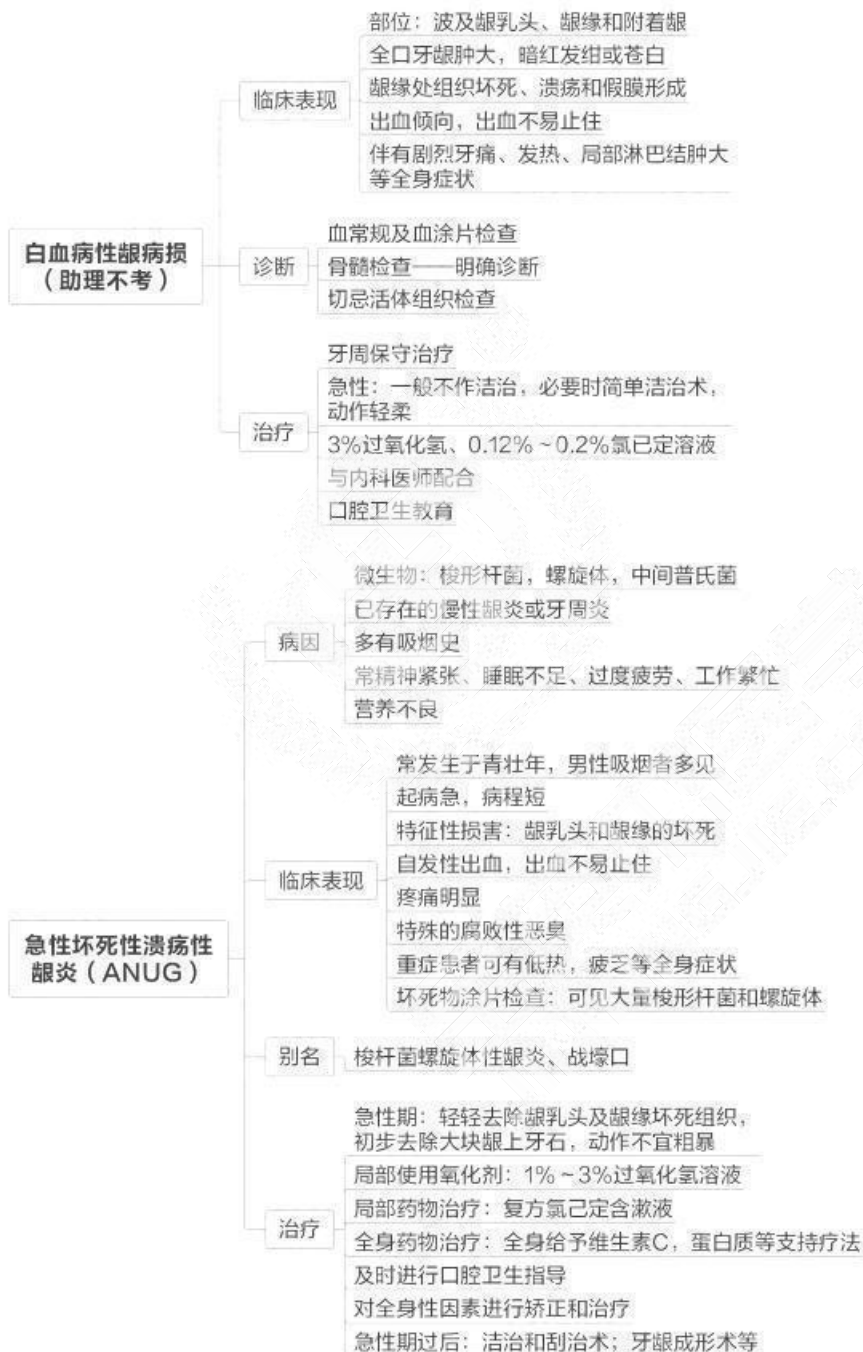


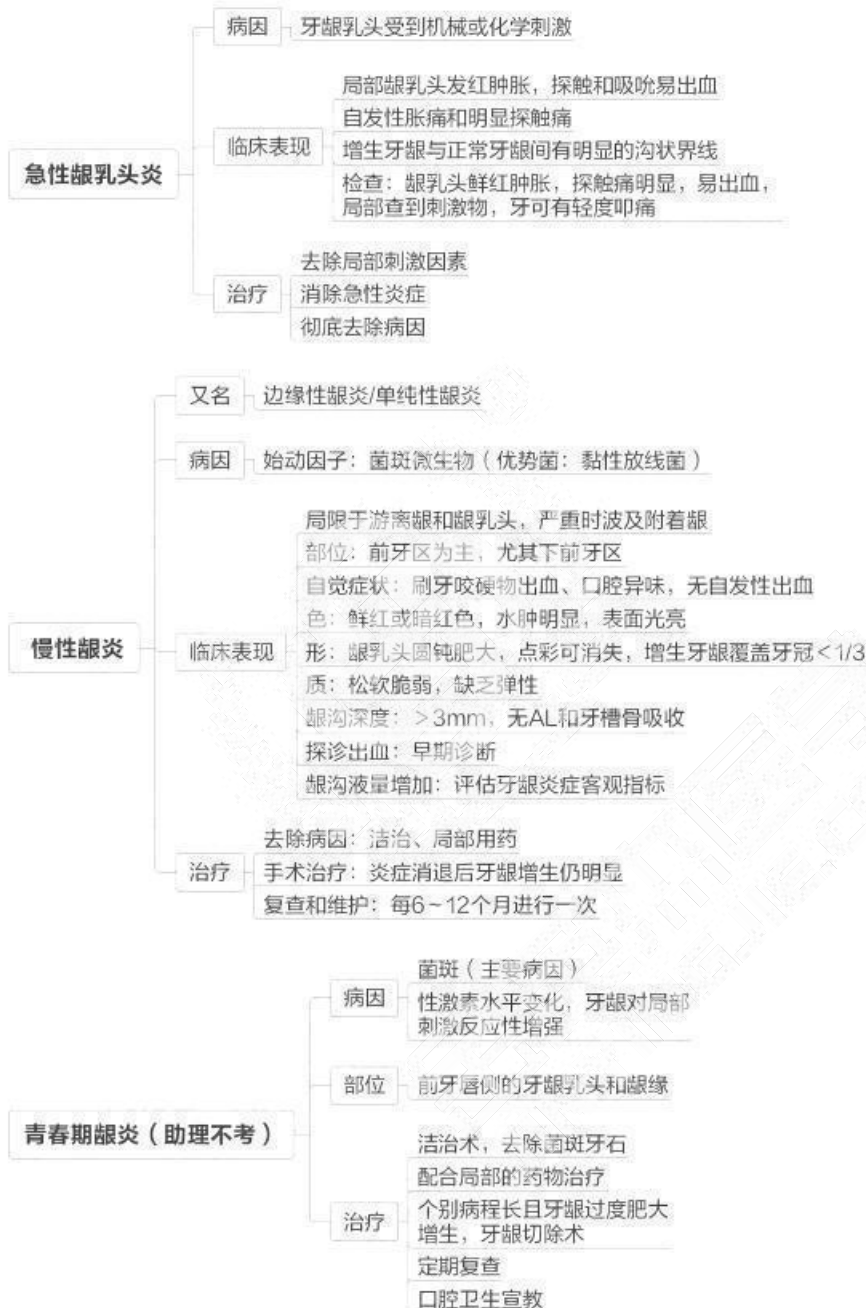


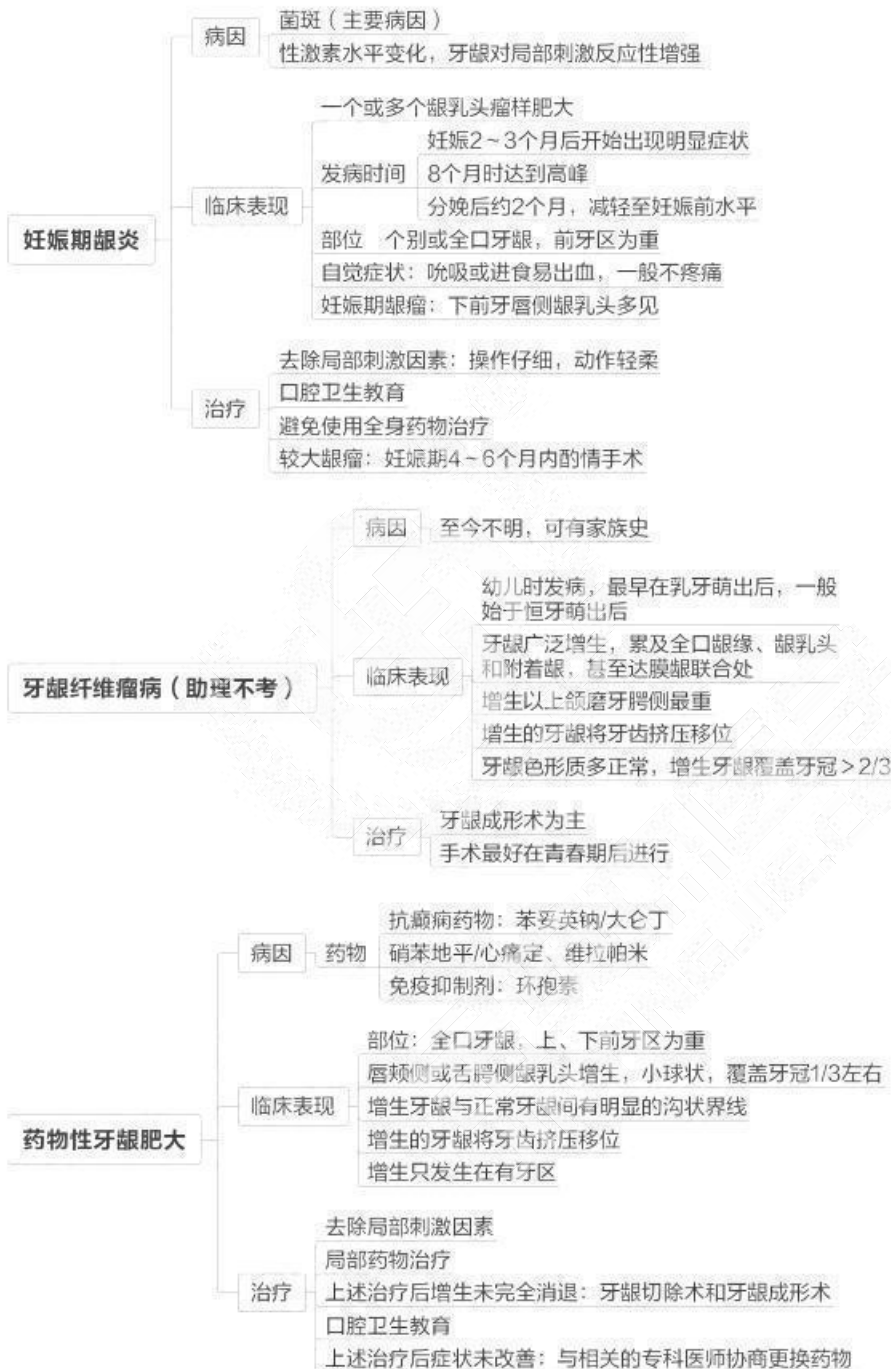




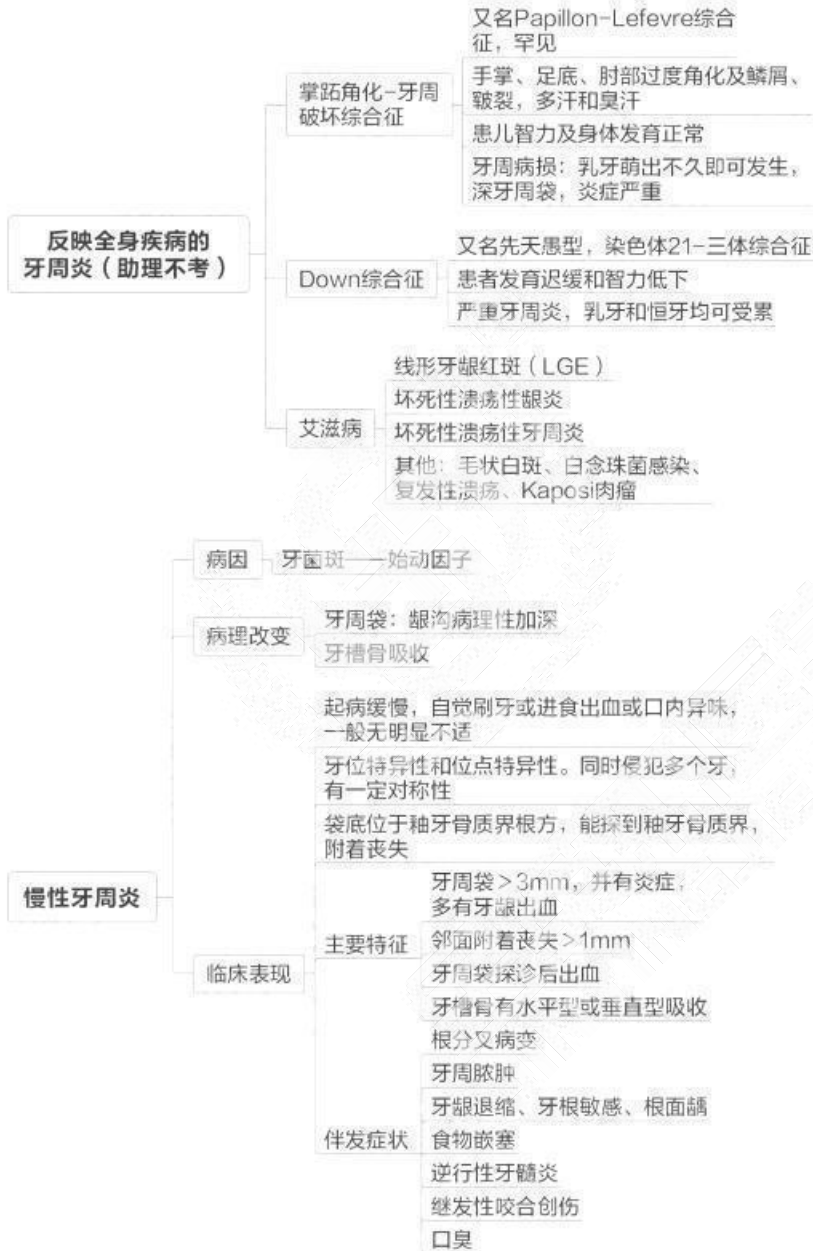## 第二单元 牙龈疾病

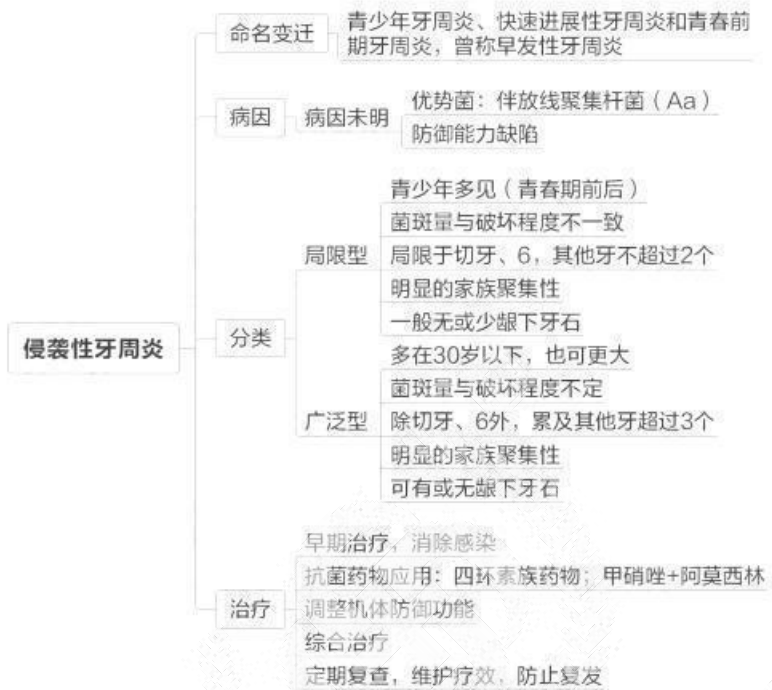

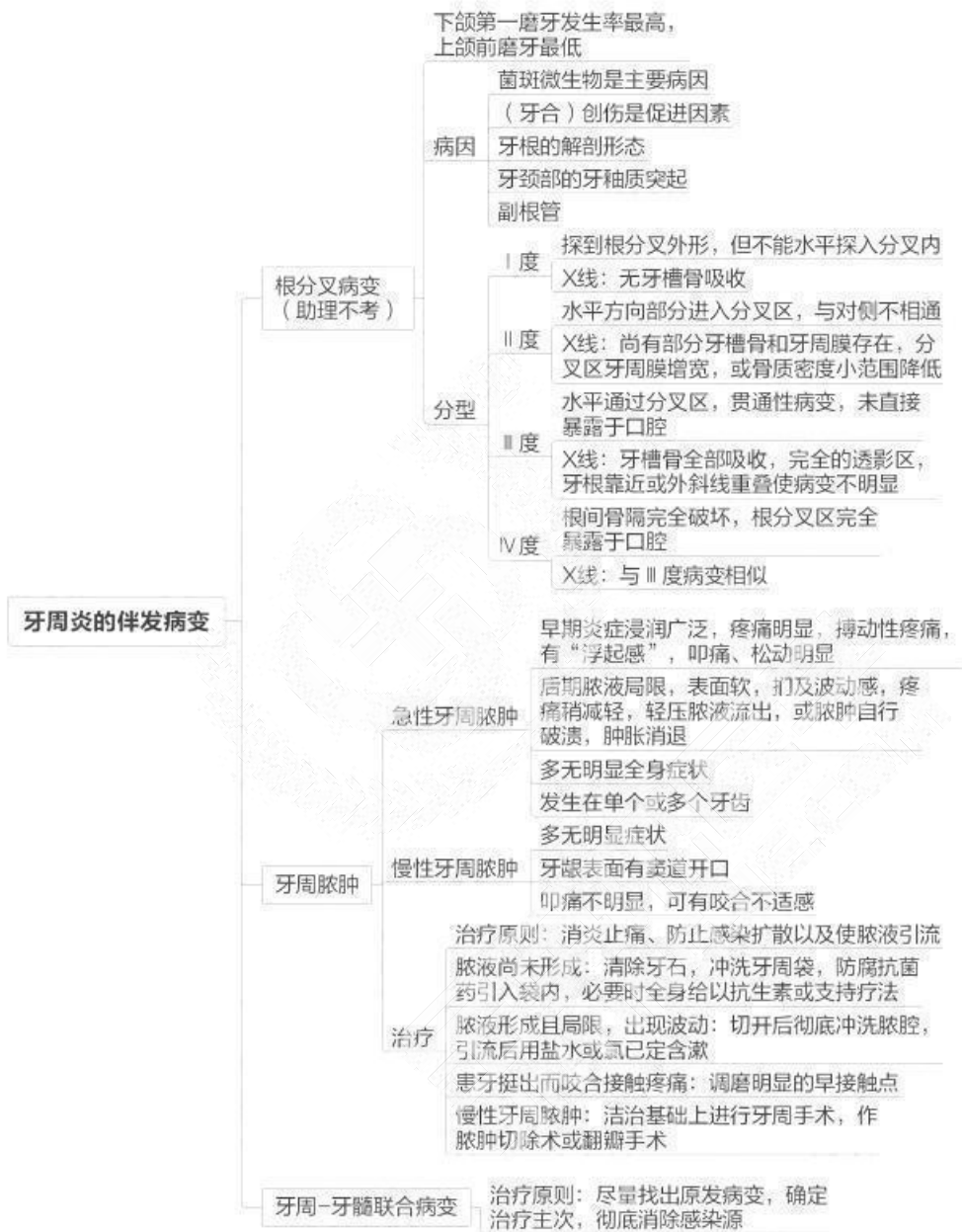




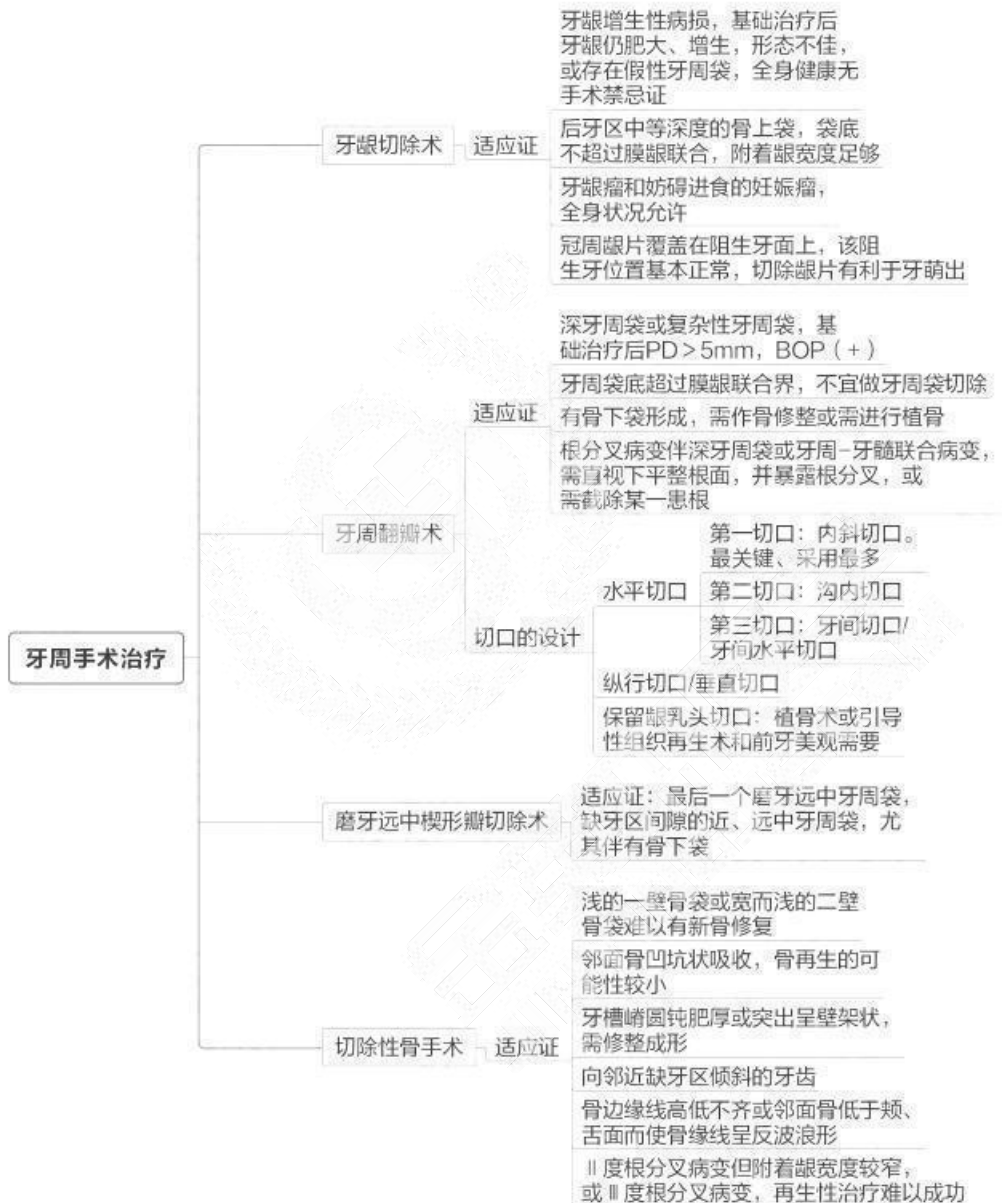### 第三单元 牙周炎

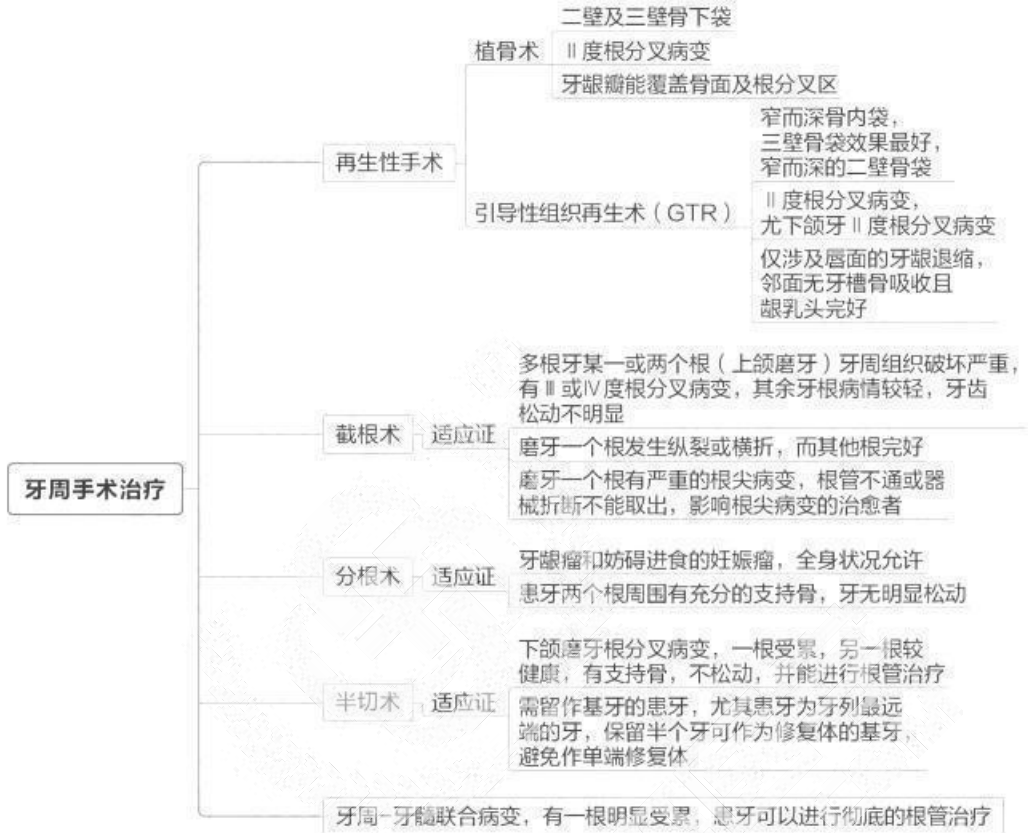




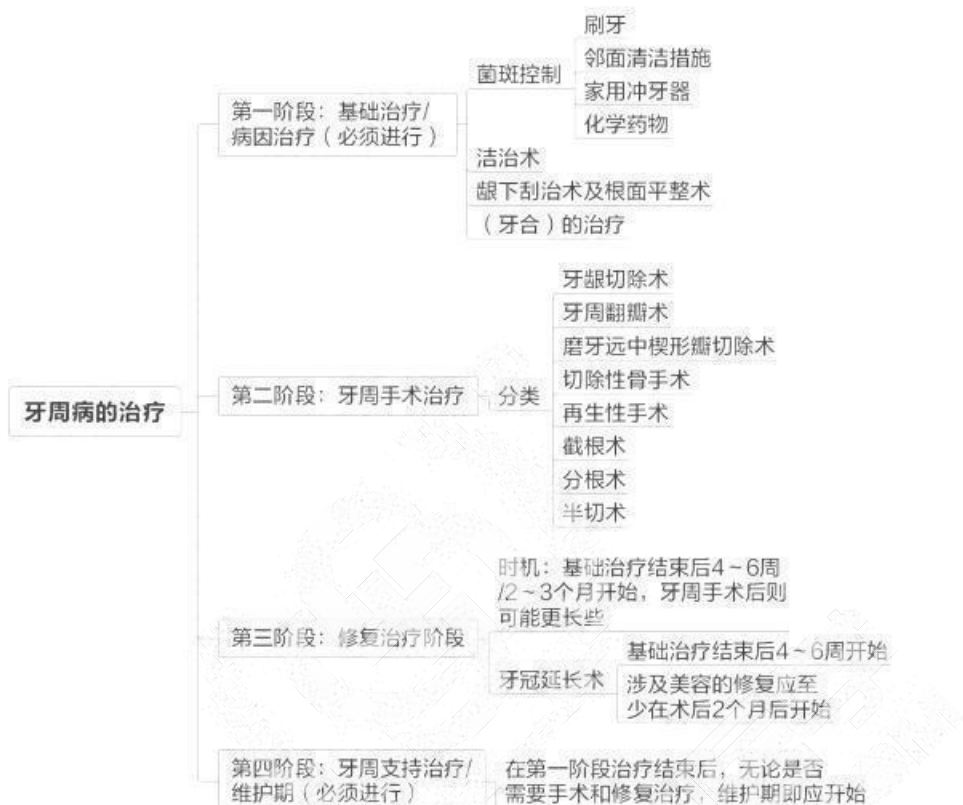


## 第四单元 牙周疾病治疗



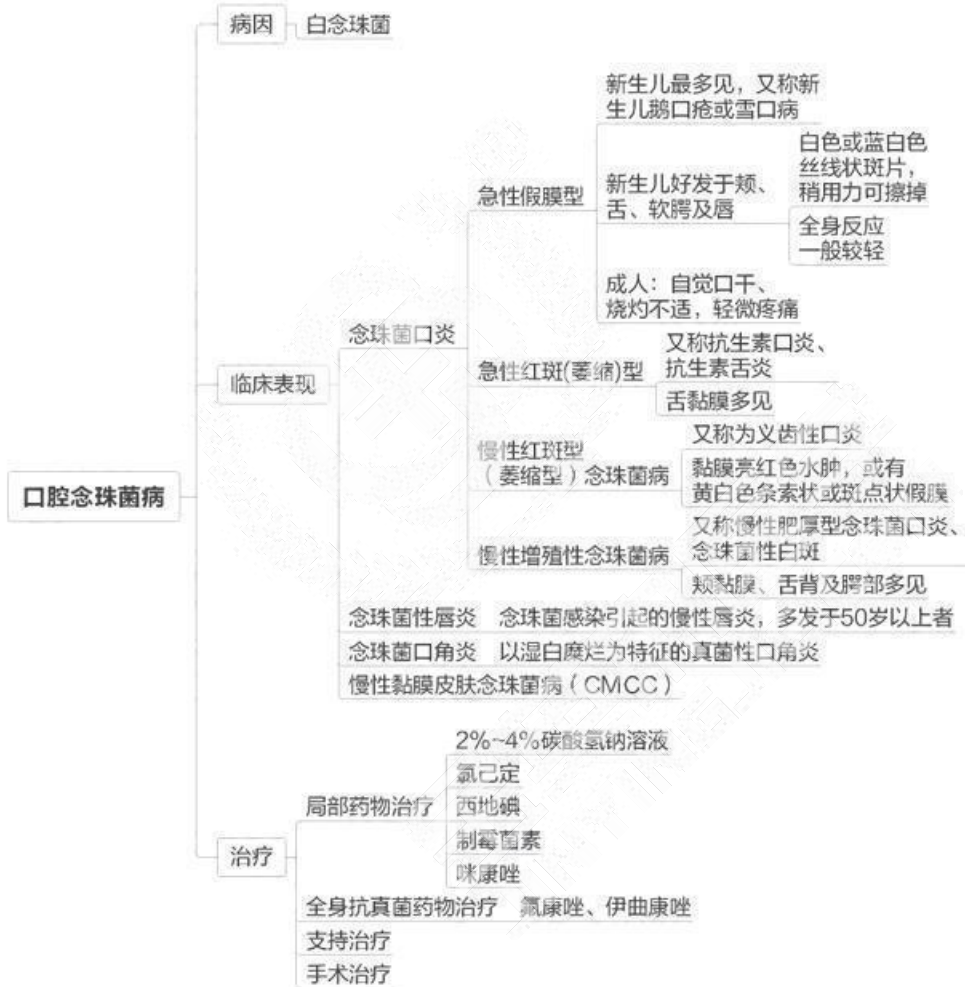


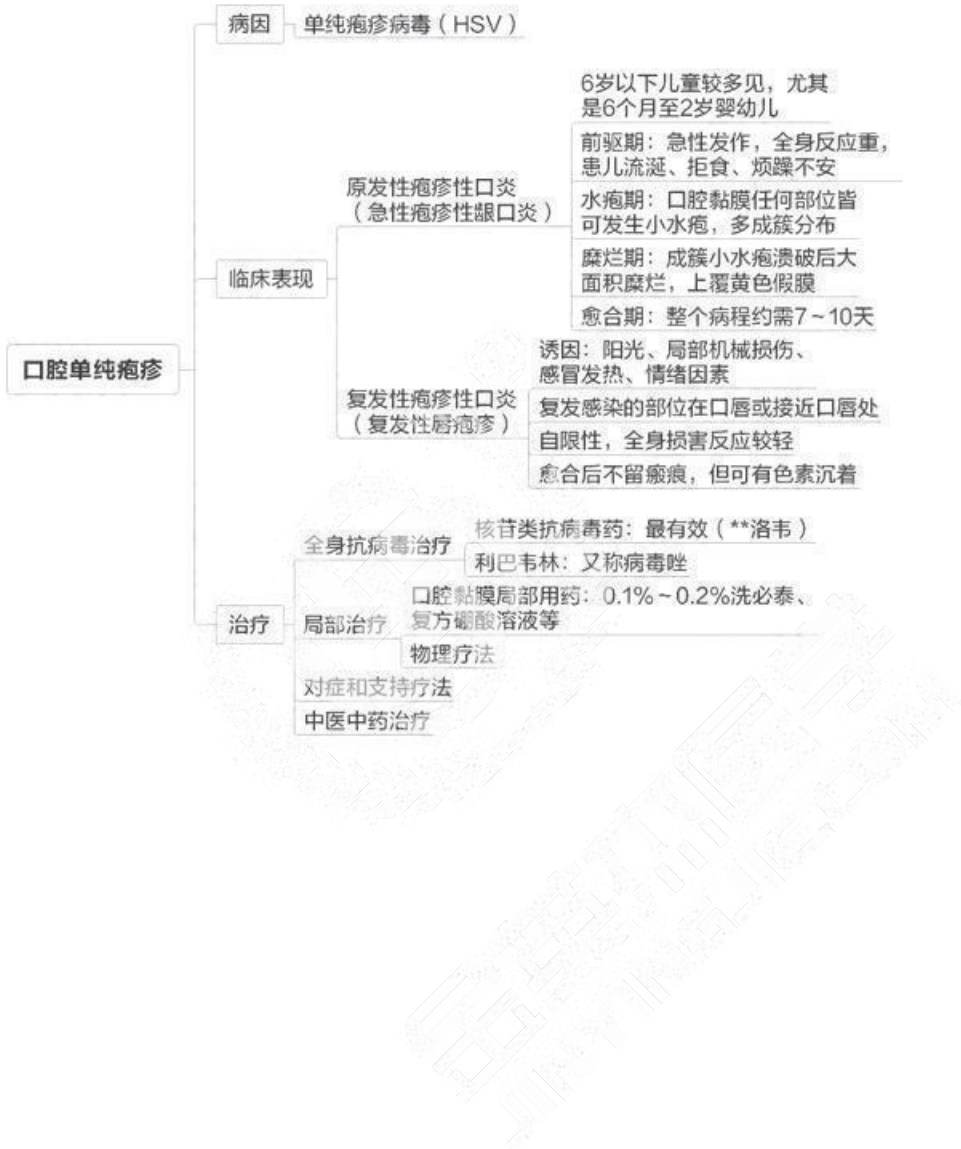




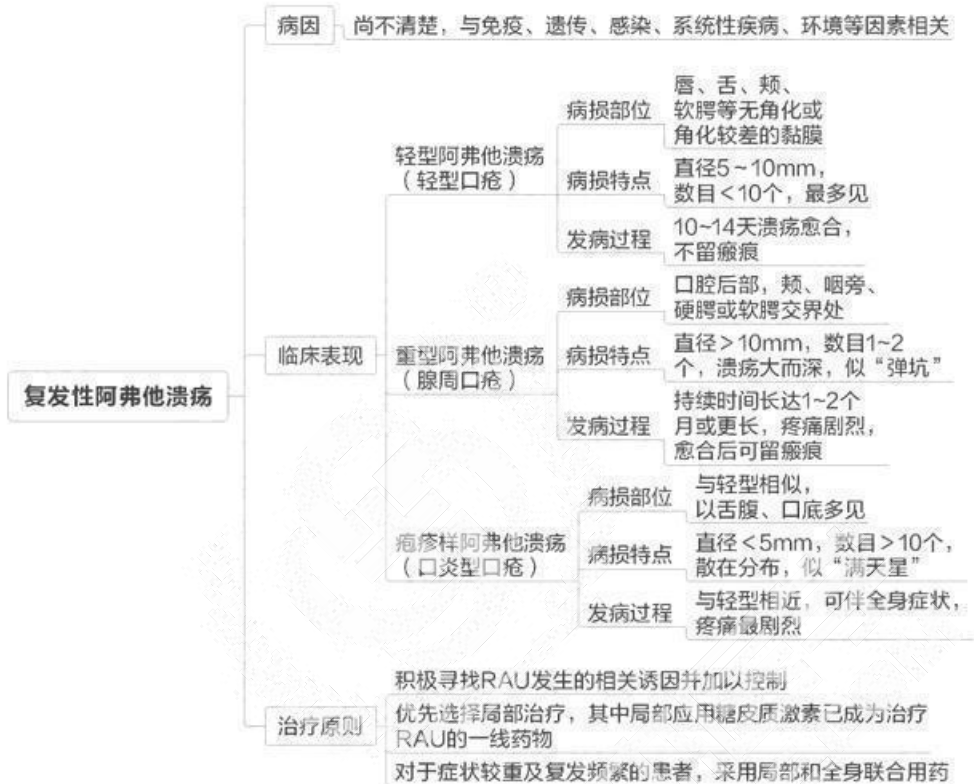
## 第八章 黏膜病学

### 第一单元 口腔黏膜感染性疾病



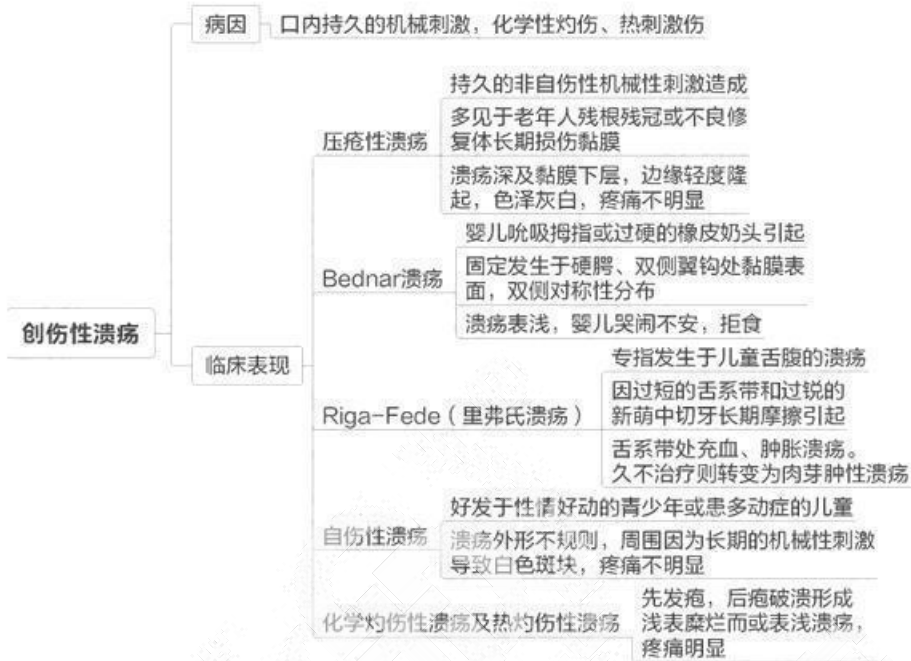

## 第二单元 口腔黏膜溃疡类疾病

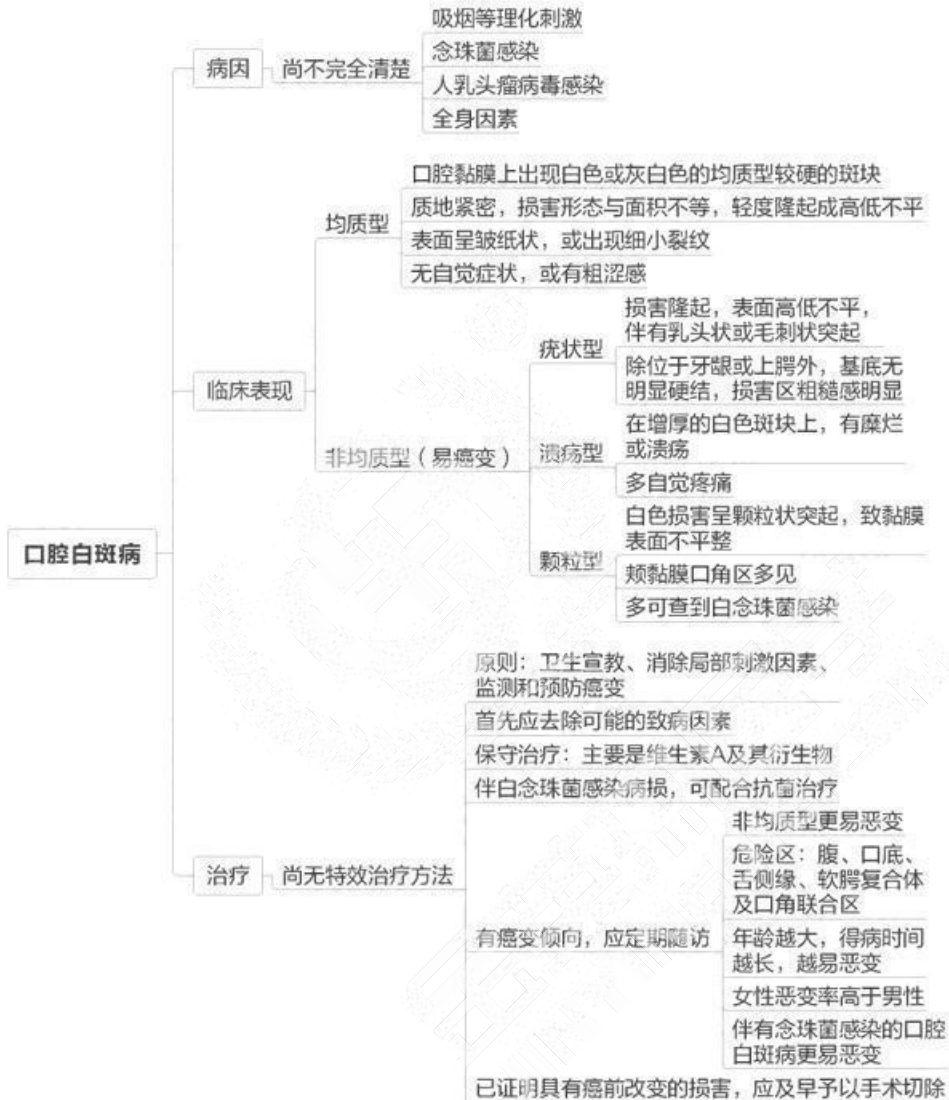

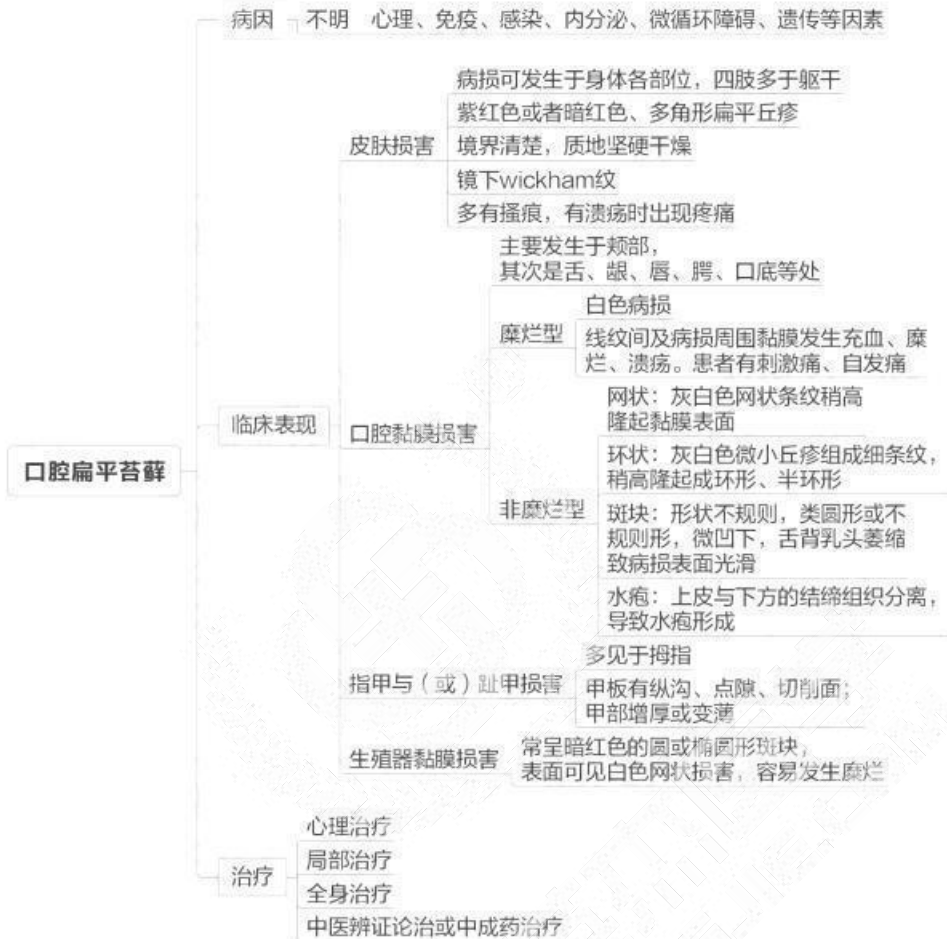
取区子人的迁按自，建立完善的区子服务，业健

今苗本匠学教育 联系由话：100 606 1615



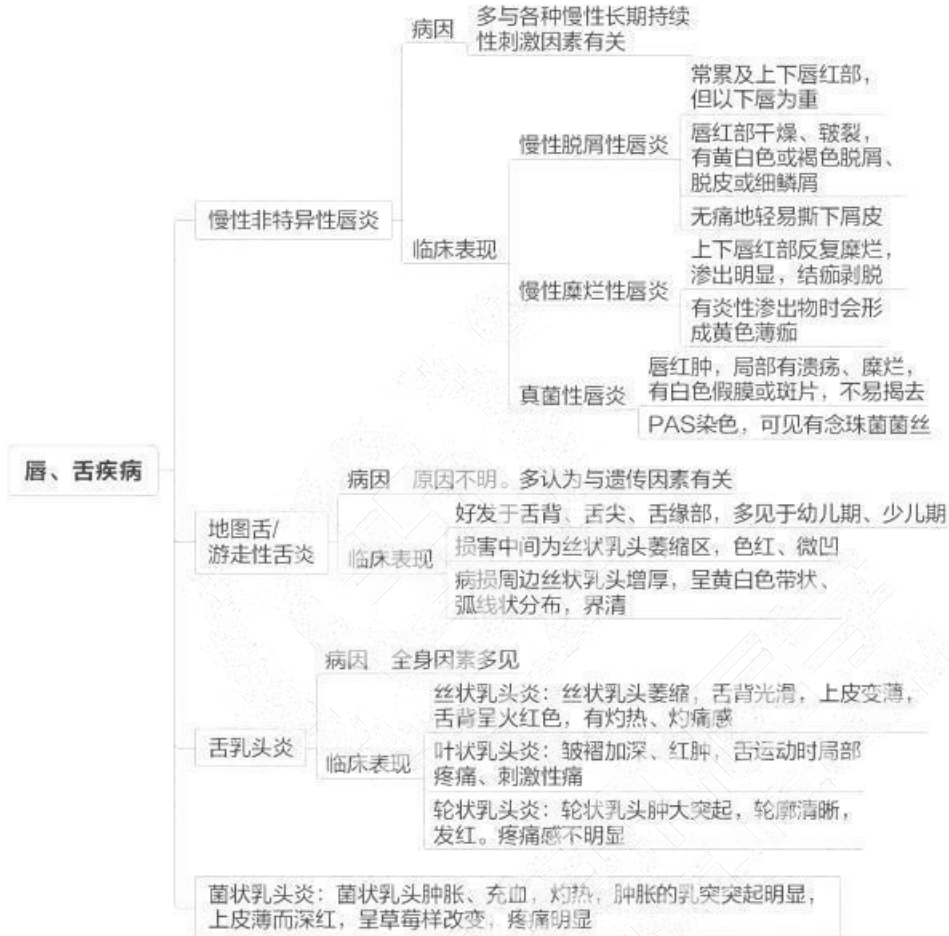## 第三单元 口腔黏膜斑纹类疾病





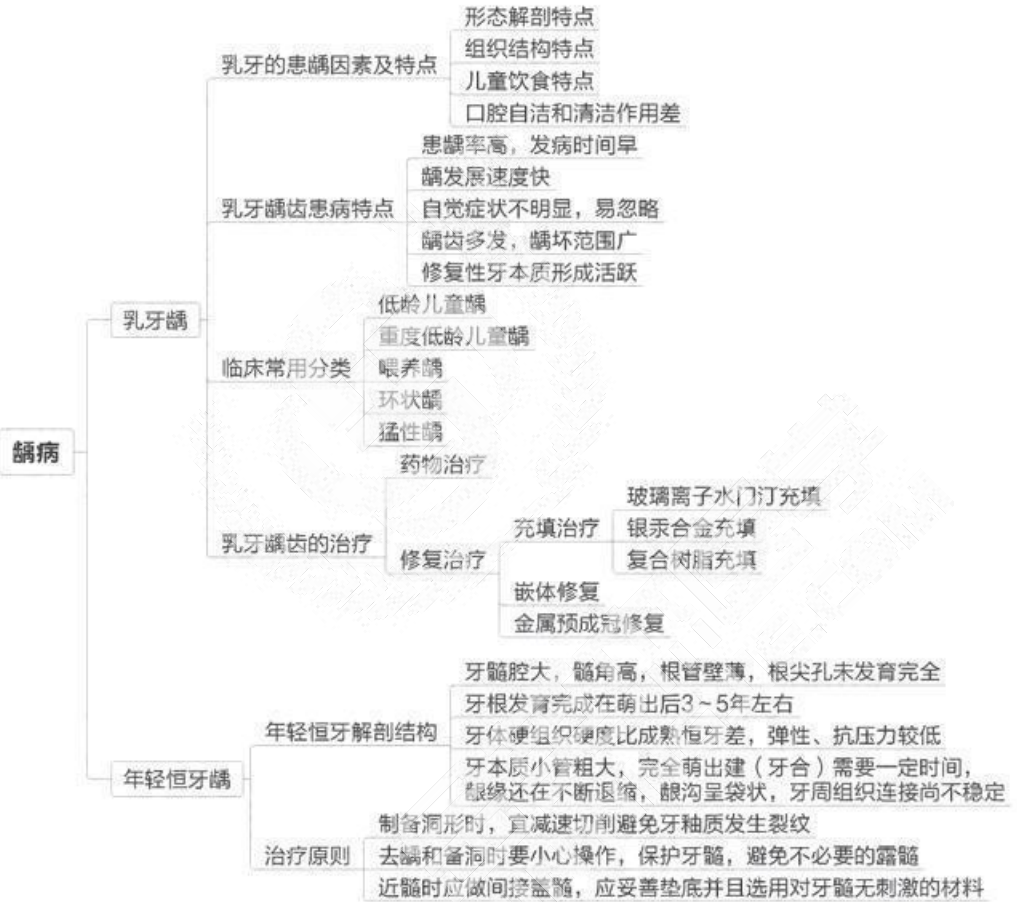


## 第四单元 唇、舌疾病

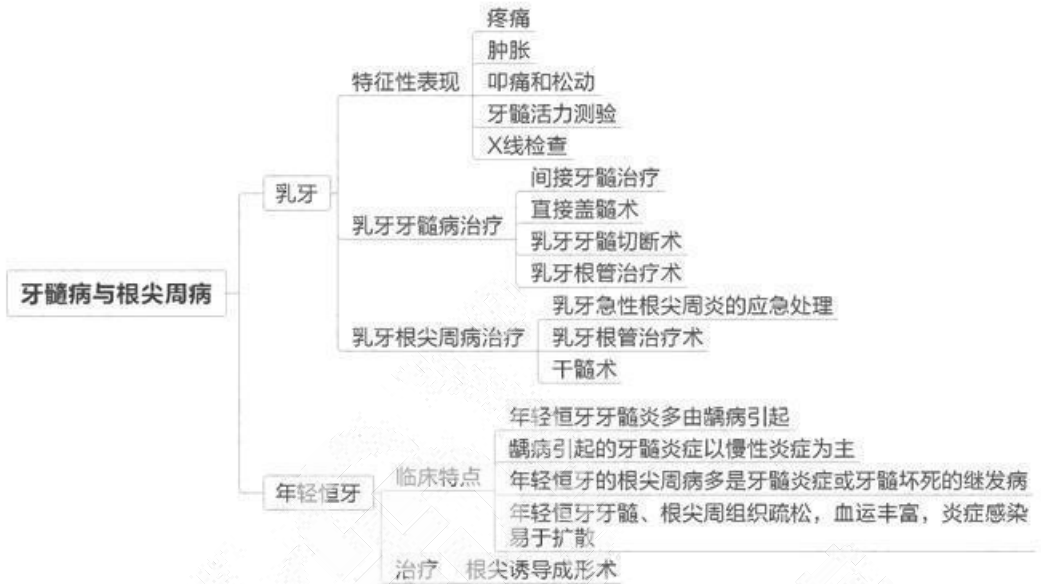


## 第九章 儿童口腔医学

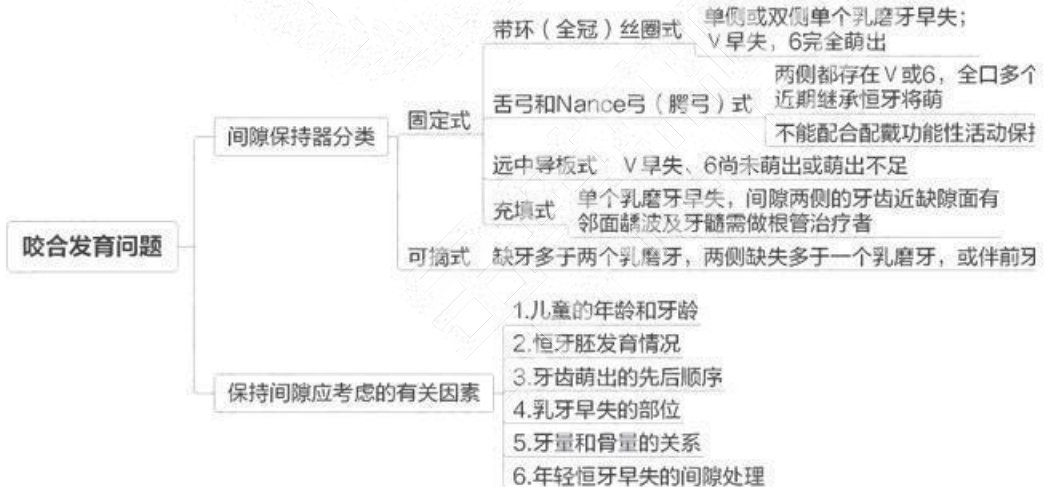
### 第一单元 龋病



## 第二单元 牙髓病与根尖周病



## 第三单元 咬合发育问题



## 第四单元 牙外伤

